Nicht-invasive kardiale Bildgebung:

Wann Kardio-MRT? Wann Kardio-CT?

Thomas Wetzel

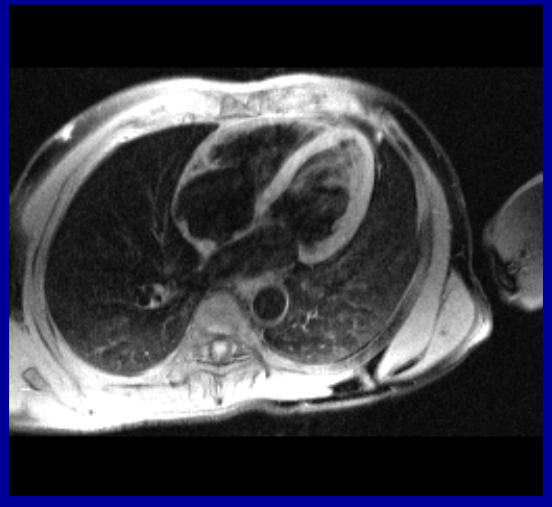

Dr. med. **WILLGEROTH**
Dr. med. **WETZEL**

GEMEINSCHAFTSPRAXIS FÜR KARDIOLOGIE
Fachärzte für Innere Medizin · Kardiologie

Dortmund, 19. Mai 2010

Diagnosepfad bei Verdacht auf KHK

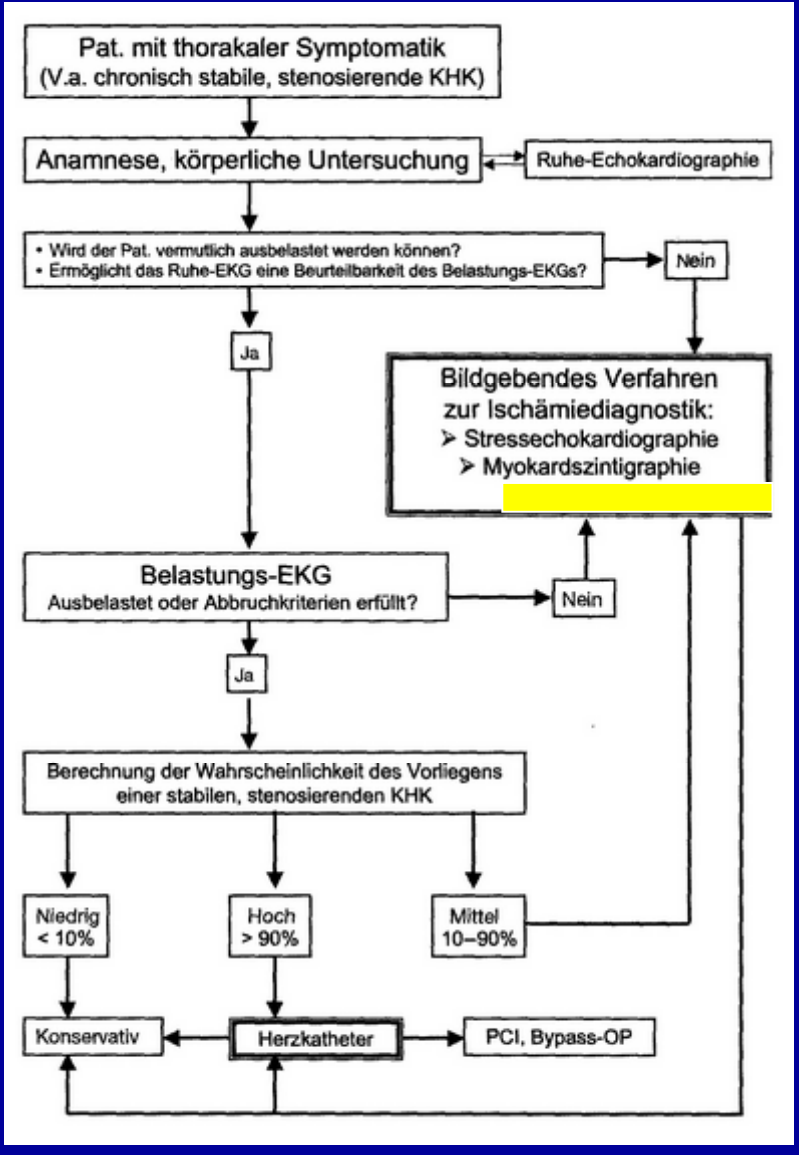

mod. nach Silber, S., Richartz, B. Herz 2007

Kardio-CT

- Sind die Brustbeschwerden durch eine Koronarstenose bedingt? (Anatomie)

- Wird der Patient an einem CV-Ereignis versterben? (Prognose)

Indikationen I
Was sagen die Leitlinien?

Verdacht auf eine hämodynamisch relevante Koronare Herzkrankheit:

- Symptomatische Patienten (Atypische Angina oder nicht anginöse Brustschmerzen) mit einer mittleren Vortestwahrscheinlichkeit bzw.einem intermediären kardiovaskulärem Risiko zwischen 10 bis 20 % für ein kardiales Ereignis (z.B. PROCAM-Score)

- Nicht-konklusiver oder fraglich pathologischer Belastungstest (bei diesem Patientenkollektiv)

- Belastungstest nicht durchführbar (jedoch Alternative: Stress-Cardio-MRT mit Adenosin oder Dobutamin)

(AHA Scientific Statement, Circulation 2008;
Empfehlung Klasse IIa, Evidenzgrad B, AHA, Circulation 2006;
Schroeder et al., Eur Heart J 2008)

Typischer Datensatz einer CCTA (Dual Source CT, zeitl. Auflösung 83 ms)

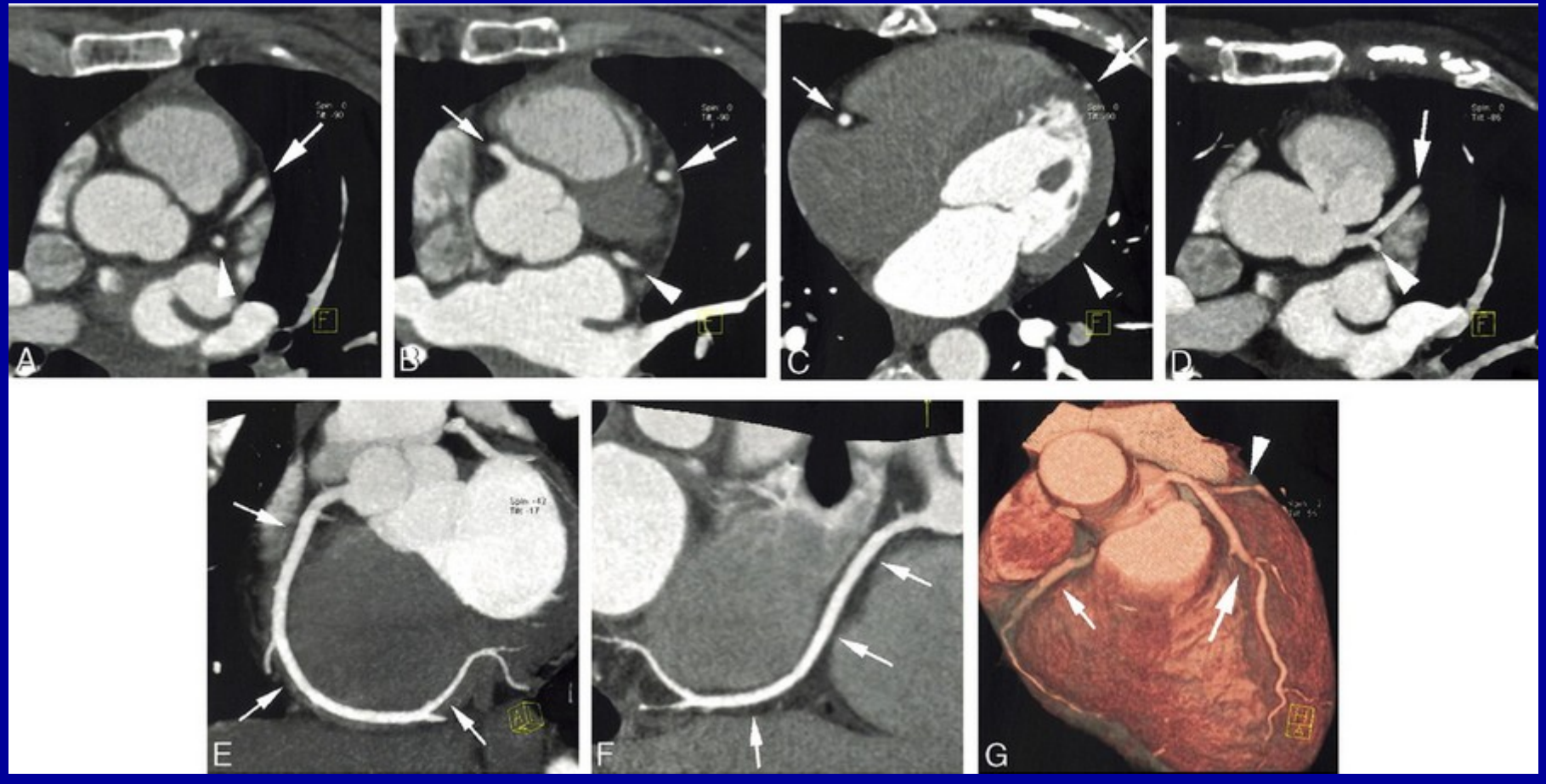

Achenbach, JACC 2006

Rationale: Ausschluss einer relevanten KHK aufgrund des hohen NPV

Author	Number of patients	Not evaluable (%)	Sensitivity (%)	Specificity (%)	PPV (%)	NPV (%)
Leschka *et al.*[53]	67	0 (0/1005)	94 (165/176)	97 (805/829)	87 (165/189)	99 (805/816)
Leber *et al.*[44]	55	0 (0/732)	76 (57/75)	97 (638/657)	75 (57/76)	97 (638/656)
Raff *et al.*[49]	70	12 (130/1065)	86 (79/92)	95 (802/843)	66 (79/120)	98 (802/815)
Mollet *et al.*[46]	51	0 (0/725)	99 (93/94)	95 (601/631)	76 (93/123)	99 (601/602)
Ropers *et al.*[50]	81	4 (45/1128)	93 (39/42)	97 (1010/1041)	56 (39/70)	100 (1010/1013)
Schuijf *et al.*[51]	60	1.4 (12/854)	85 (62/73)	98 (755/769)	82 (62/76)	99 (755/766)
Ong *et al.*[48]	134	9.7 (143/1474)	82 (177/217)	96 (1067/1114)	79 (177/224)	96 (1067/1107)
Ehara *et al.*[43]	69	8 (82/966)	90 (275/304)	94 (545/580)	89 (275/310)	95 (545/574)
Nikolaou *et al.*[47]	72	9.5 (97/1020)	82 (97/118)	95 (762/805)	69 (97/140)	97 (762/789)
Weustink *et al.*[52]	77	0 (0/1489)	95 (208/220)	95 (1200/1269)	75 (208/277)	99 (1200/1212)
Leber *et al.*[45]	88	1.3 (16/1232)	94 (38/42)	99 (1165/1174)	81 (38/47)	99 (1165/1169)
Total	824	4.5 (525/11690) (95% CI 4.1–4.9)	89 (1290/1453) (95% CI 87–90)	96 (9350/9712) (95% CI 96–97)	78 (1290/1652) (95% CI 76–80)	98 (9350/9513) (95% CI 98–99)

All values are expressed as per cent with absolute numbers in parentheses. Sensitivity and specificity were calculated only for evaluable segments.
95% CI, 95% confidence interval; NPV, negative predictive value; PPV, positive predictive value.

Schröder et al., *Eur Heart J 2008*

Überschätzung von Koronarstenosen

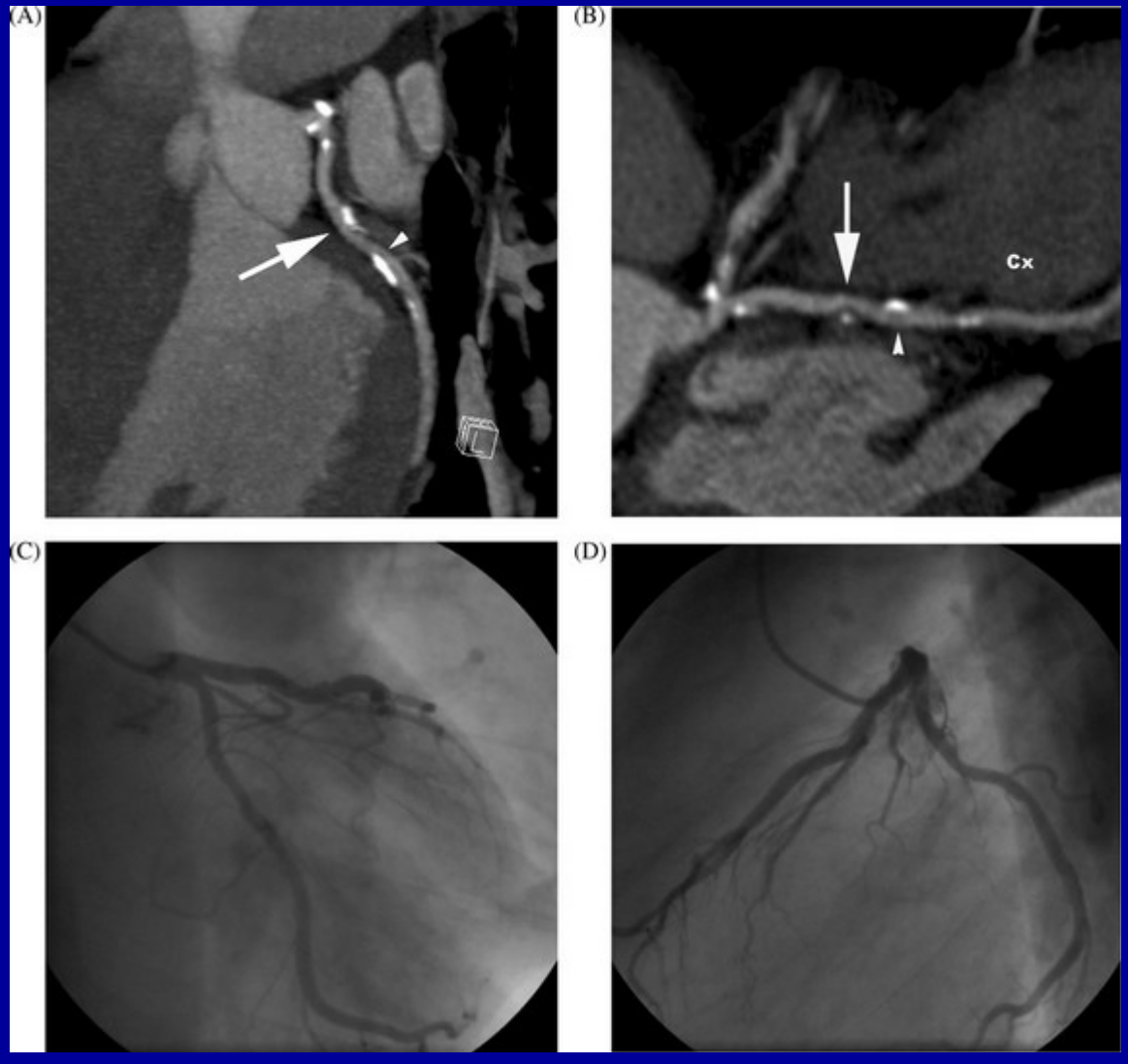

Ghostine et al., *Eur Heart J 2008*

Ausgeprägte Verkalkungen im prox. RIVA

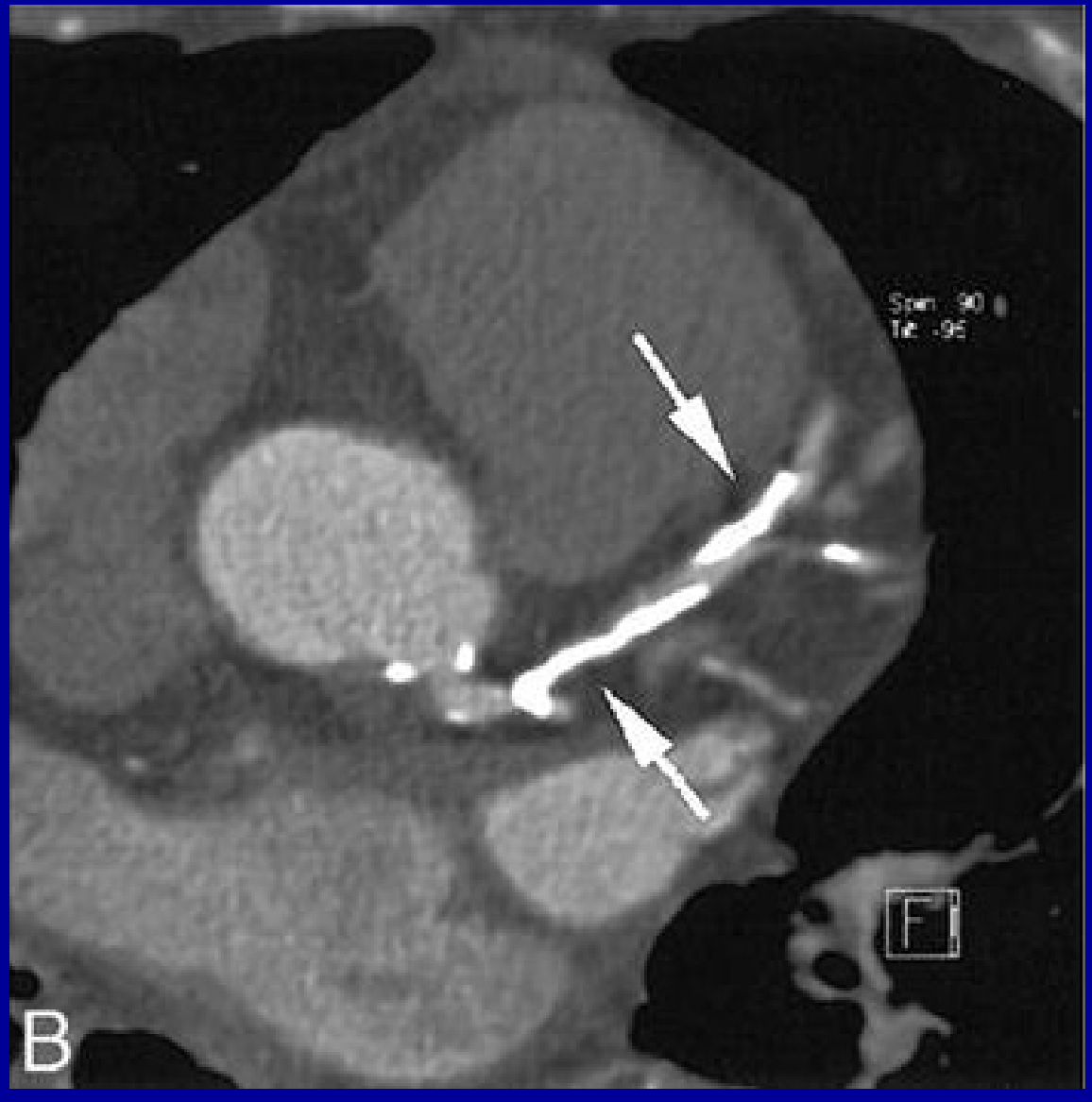

Indikationen II

- Patienten mit intermediärem Risiko vor Herzoperationen, z.B. Herzklappenersatz
  (z.B. auch bei kongenitalen Vitien vor Korrektur)

- Patienten mit intermediärem Risiko und echokardiographich eingeschränkter LV- Funktion (V.a. Dilatative Kardiomyopathie)

- Patienten mit intermediärem Risiko und akuter Myokarditis

- (Verdacht auf) Koronaranomalien

Indikationen III

Beurteilung vom Bypässen (Probleme: Verkalkungen der Nativgefäße, Beurteilung der Anastomosen, Artefakte durch Metallclips)

(AHA 2006: Klasse IIb, Evidenzgrad C)

3-fach ACVB-Operation

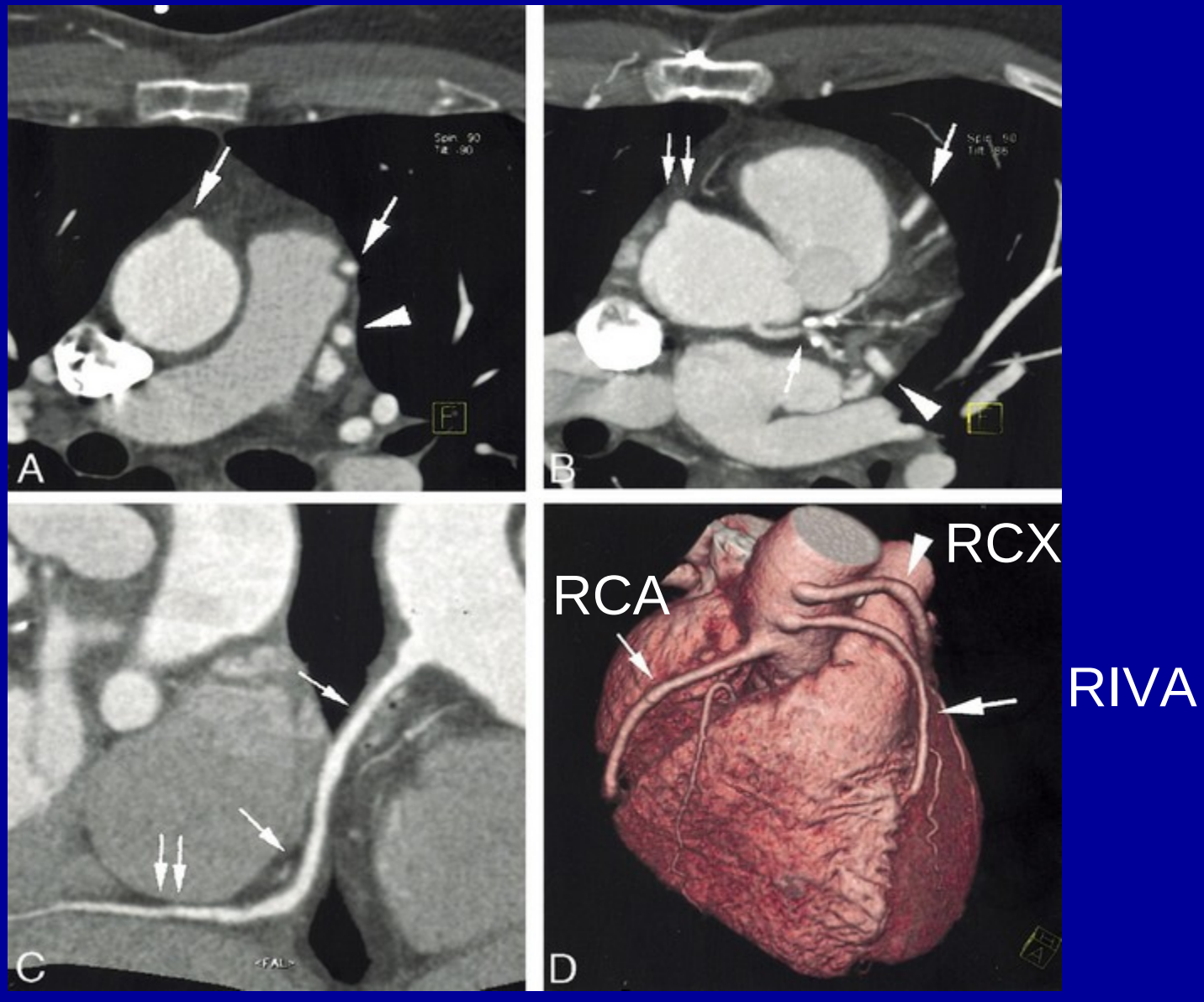

Keine Indikationen

- Beschwerdefreie Patienten, niedrige Vortestwahrscheinlichkeit (Kein KHK-Screening! Keine Verlaufskontrollen bei Pat. mit bekannter KHK!)
  (AHA 2008: Klasse III, Evidenz C)

- Symptomatische Pat. mit hoher Vortestwahrscheinlichkeit, bei denen eine Intervention sehr wahrscheinlich erforderlich wird
  (AHA 2008: Klasse III, Evidenz C)

- Hohe Kalkscore (Agatston >400-600)

- Nachkontrollen von Koronarstents
  (*AHA 2006: Klasse III, Evidenz C*)

Stent-Darstellung im Cardio-CT

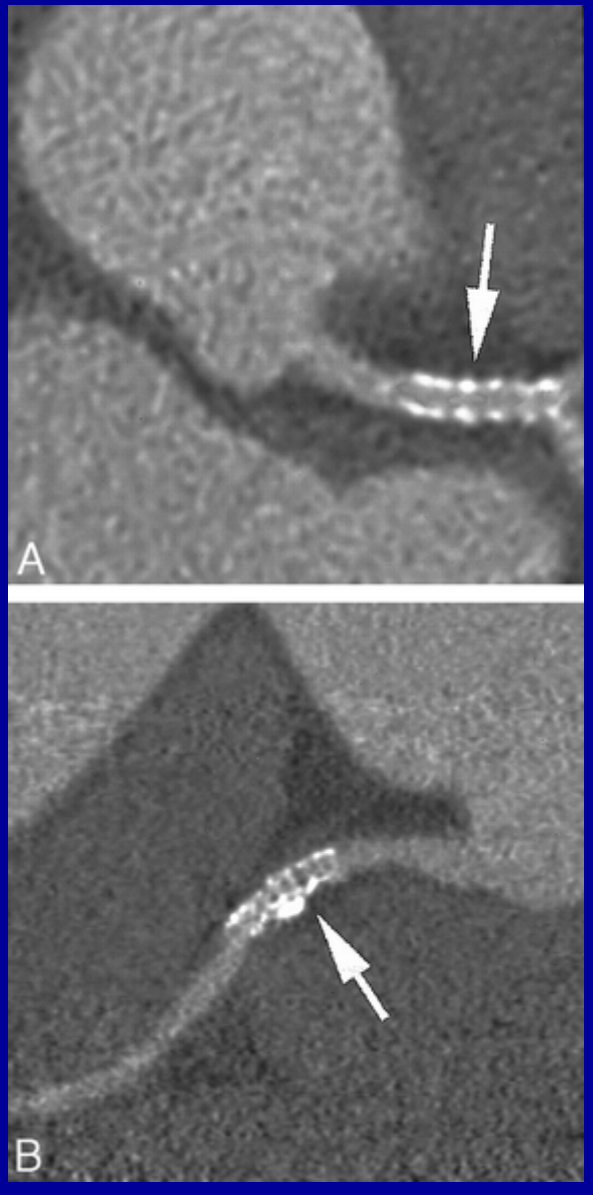

Offener distaler Hauptstamm-Stent (3,5 mm)

RCA-Stent (3,5 mm) nicht beurteilbar

Achenbach, JACC 2006

Ziel:

Invasive Koronarangiographie nur bei den Patienten, bei denen eine interventionelle oder operative Therapie erforderlich ist!

Strahlenbelastung / Strahlenschutz

Flug von Frankfurt nach New York und zurück	0,1 mSv
Röntgen-Thorax (2 Ebenen)	0,1 mSv
Schädel-CT	2 mSv
Koronarangiographie	2-5 (7) mSv
Abdomen-CT	10 mSv
Cardio-CT	7-18 mSv
Calcium-Scoring	1-3 mSv
SPECT Myokardszintigraphie (Technetium)	4-10 mSv
Natürliches Strahlungsniveau in Deutschland	1-2 mSv / Jahr
Letaldosis bei 1-maliger Ganzkörperbestrahlung	4-7 Sv
Empfohlenes Limit (Am. Coll. of Radiology, Statement on Noninvasive Cardiac Imaging)	13 mSv

Coronary artery Calcium (CAC) Scoring

- Technik: Ohne KM, Strahlenbelastung: 1-3 mSv
  Detektion und Quantifizierung von kalzifizierten Plaques.

- **Multi-Ethnic Study of Atherosclerosis (MESA)-Studie**
  - 6722 Männer und Frauen ohne klinisch relevante CV-Erkrankung
  - Follow-up: 3,8 Jahre (median)
  - Ergebnisse: Der koronare Calcium-Score ist ein starker Prädiktor für das Auftreten einer CV-Erkrankung, welcher über die Risikostratifizierung mittels Standard-Risiko-Scores (PROCAM, Framingham Risc Score) hinausgeht. Keine ethnischen Unterschiede.

(Robyn et al., Circulation 2006,
Detrano et al., N Engl J Med 2008)

Koronar-Plaques

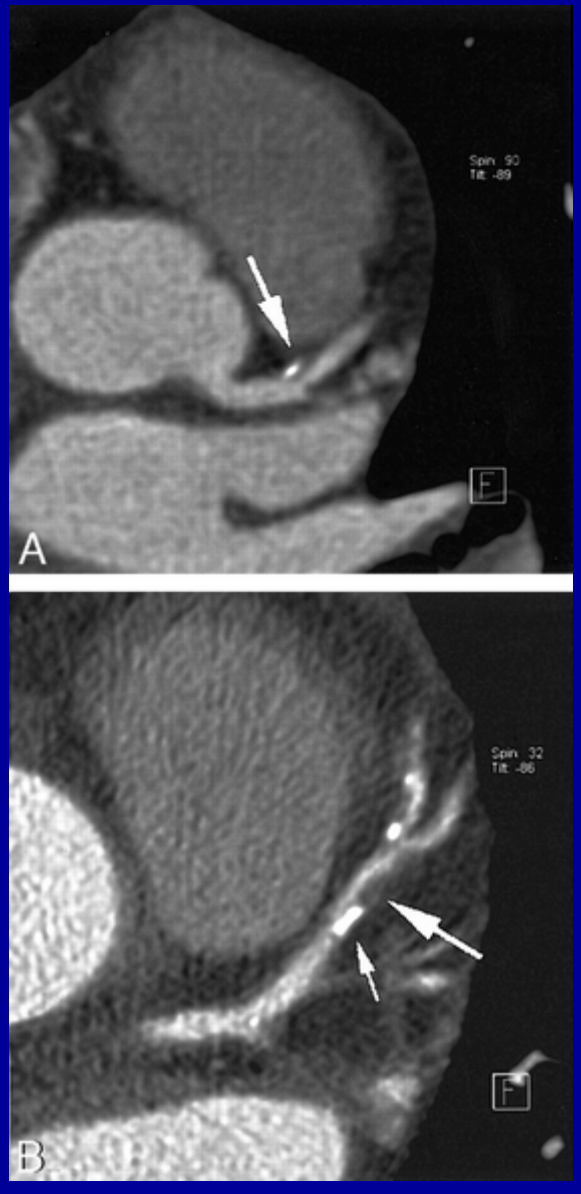

Ganz proximaler RIVA:
Überwiegend kalzifizierter Plaque

Mittlerer RIVA:
kalzifizierter und nicht kalzifizierter Plaque

Koronarkalk: Prädiktor für CV-Ereignisse

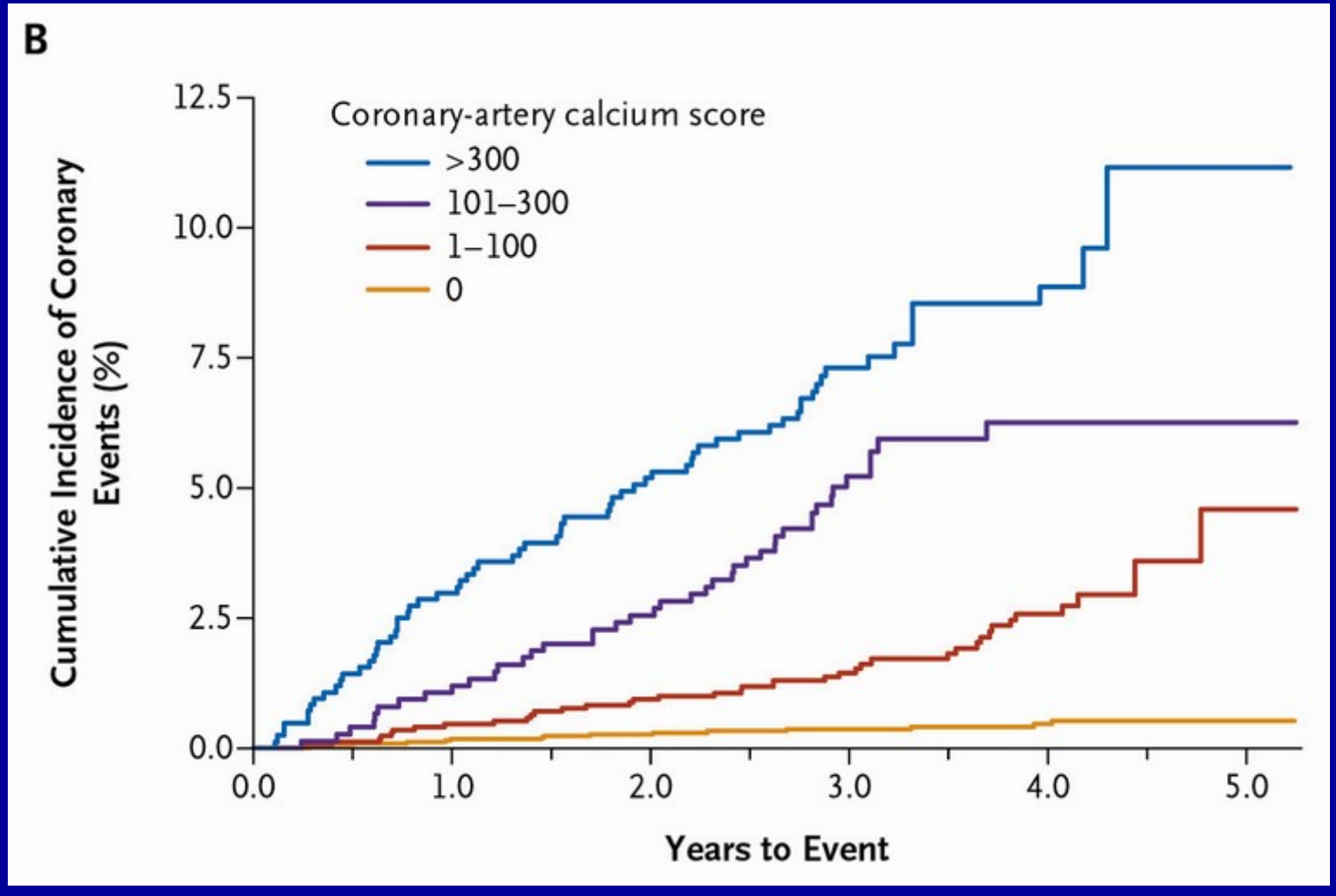

(Detrano et al., N Engl J Med 2008)

Calcium Scoring (CAC): Zusammenfassung

- Negatives CAC (Score=0):
  - relevante KHK sehr unwahrscheinlich (NPV (EBCT): 95-99 %)
  - niedriges Risiko eines CV-Events in den nächsten 2-5 Jahren (0,1 % pro Jahr)

- Hohes CAC (Agatston > 100):
  - Hohes Risiko eines CV-Events in den nächsten 2-5 Jahren (> 2 % pro Jahr)
  - Risikostratifizierung bei Pat. mit intermediärem CV-Risiko (10 -20 %/ 10 Jahren) („up-grading“) ➡ Anpassung der primärprophylaktischen Maßnahmen

(AHA Scientific Statement, Budoff et al., Circulation 2006)

Koronare CTA und Prognose

Methode: CCTA bei 1136 Patienten

Ausschluss einer stenosierenden KHK bei 793 Pat. (70%):

Follow-up: 15 Monate (Median)

Ergebnisse: Nicht-kardialer Tod: n = 2

Akuter Myokardinfarkt: n = 1

Neu aufgetretene Angina pectoris: n = 2

(1 Stentimplantation)

Negativer Vorhersagewert: 99,6 %

Koronare CTA und Prognose

Zusammenfassung:

- Extrem hoher NPV für das Auftreten eines CV-Events in den nächsten 15 Monaten bei Ausschluss einer KHK
- Kardiale Ereignisrate ist signifikant geringer als durch Voraussage durch Framingham Risk Score

(Hadamitzky et al., Deutsches Herzzentrum München, abstract, ACC 3/2008)

Koronare CTA und Prognose

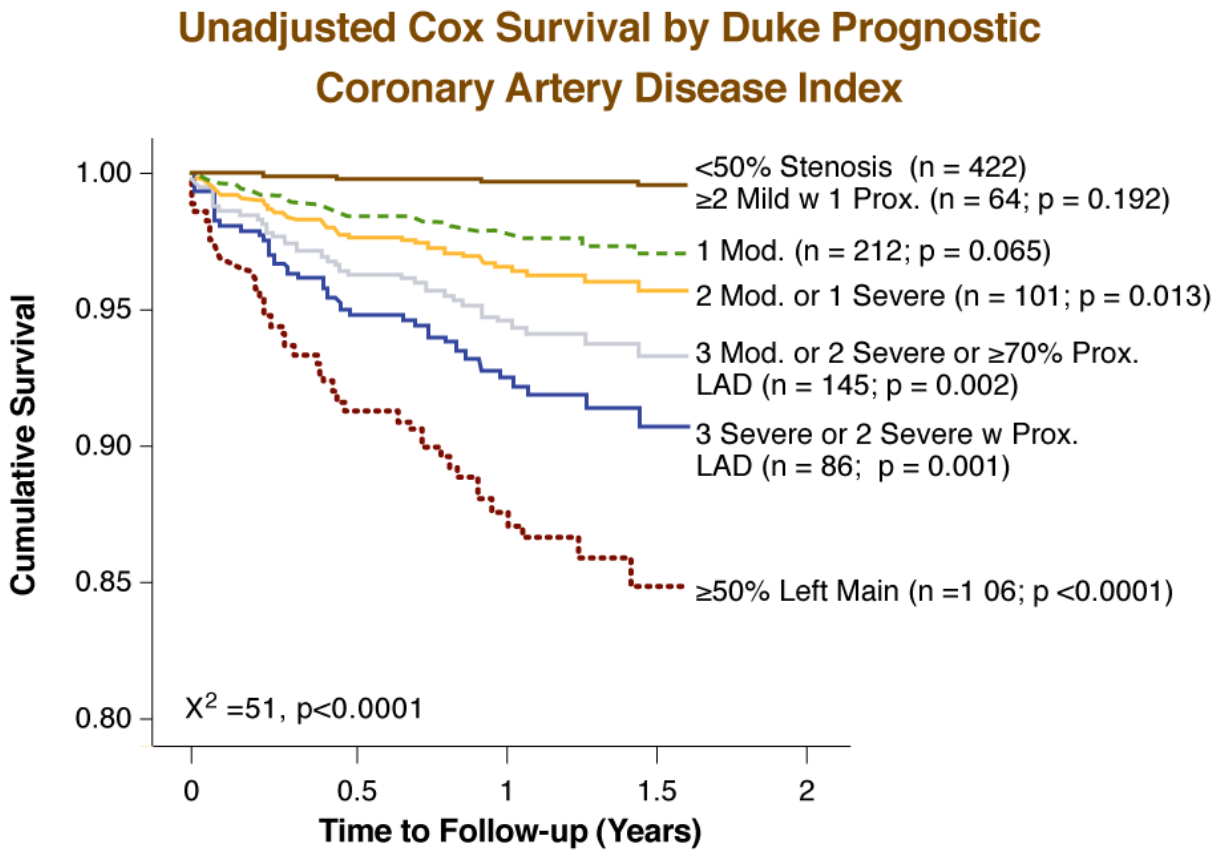

RA p < 0.0001 (adjusting for risk factors, chest pain, + dyspnea), Mild (30% - 49%), Mod (50% - 69%), & Severe (≥ 70%). RA = risk-adjusted.

(Min et al. J Am Coll Cardiol 2007; 50: 1161-1170)

Zusammenfassung und Ausblick

Wann koronare CTA?

Die CT-Angiographie kann die invasive Koro bei ausgewählten Patienten ersetzen:

- Intermediäres CV-Risiko bzw. mittlere Vortestwahrscheinlichkeit für eine KHK
- Fraglich pathologischer Belastungstest
- Zum Ausschluss von Koronarstenosen
- Bei erwarteter guter Bildqualität

Wann keine koronare CTA?

- Bei beschwerdefreien Patienten (kein Screening!)
- Hohes CV-Risiko für eine KHK
- Kalk (früherer Calciumscore > 400-600)
- Bei erwarteter schlechter Bildqualität (HRST, Tachykardie, Vorhofflimmern, ausgeprägte Adipositas)
- Stentkontrollen
- Koronarbypässe (abhängig von klinischer Situation)

Diagnosepfad bei Verdacht auf KHK

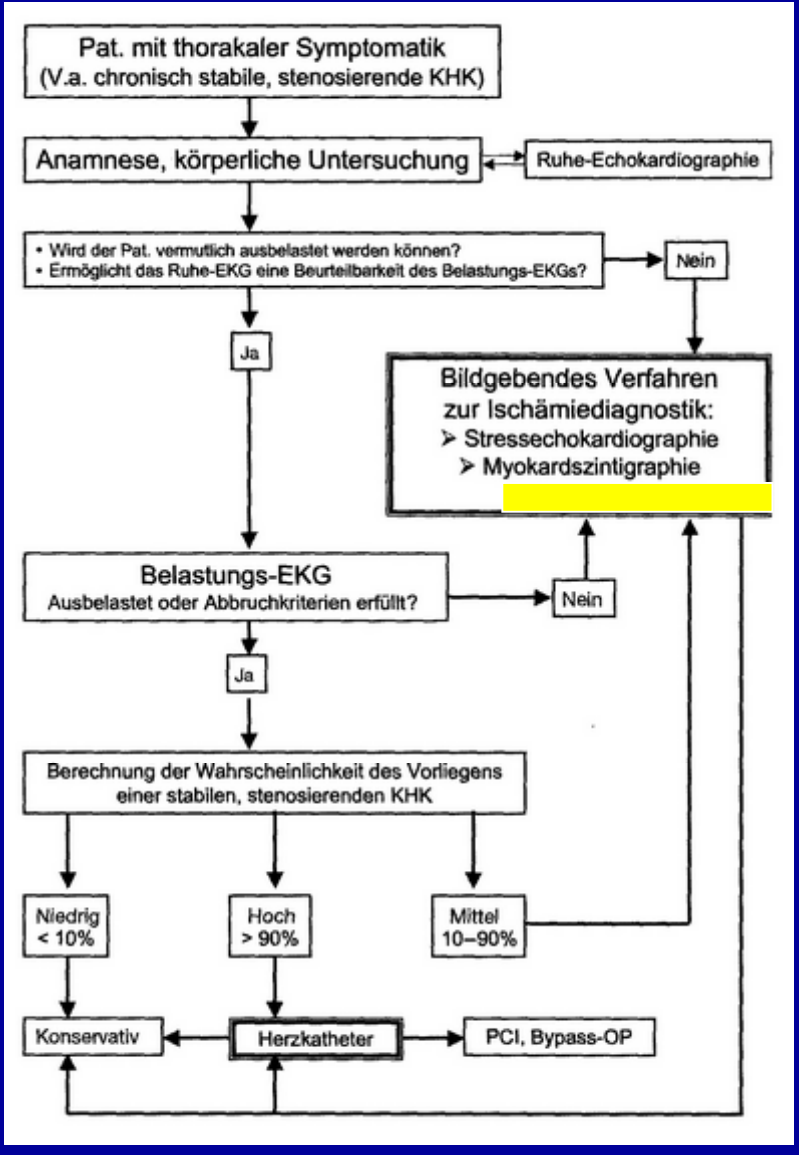

mod. nach Silber, S., Richartz, B. Herz 2007

CMR bei KHK: Myokardiale Ischämie- und Vitalitätsdiagnostik

- Verdacht auf KHK bei nicht eindeutiger Aussagekraft von Ergometrie/Stress-Echokardiographie
- Ergometrie und Stress-Echokardiographie nicht möglich
- Evaluierung grenzwertiger Koronarstenosen

- Vitalitätsdiagnostik (late enhancement) in einem Untersuchungsgang

- Höhere räumliche Auflösung und weniger Artefakte als bei der SPECT-Myokardszintigraphie
  - CMR: 1-2 mm
  - SPECT: 10 mm

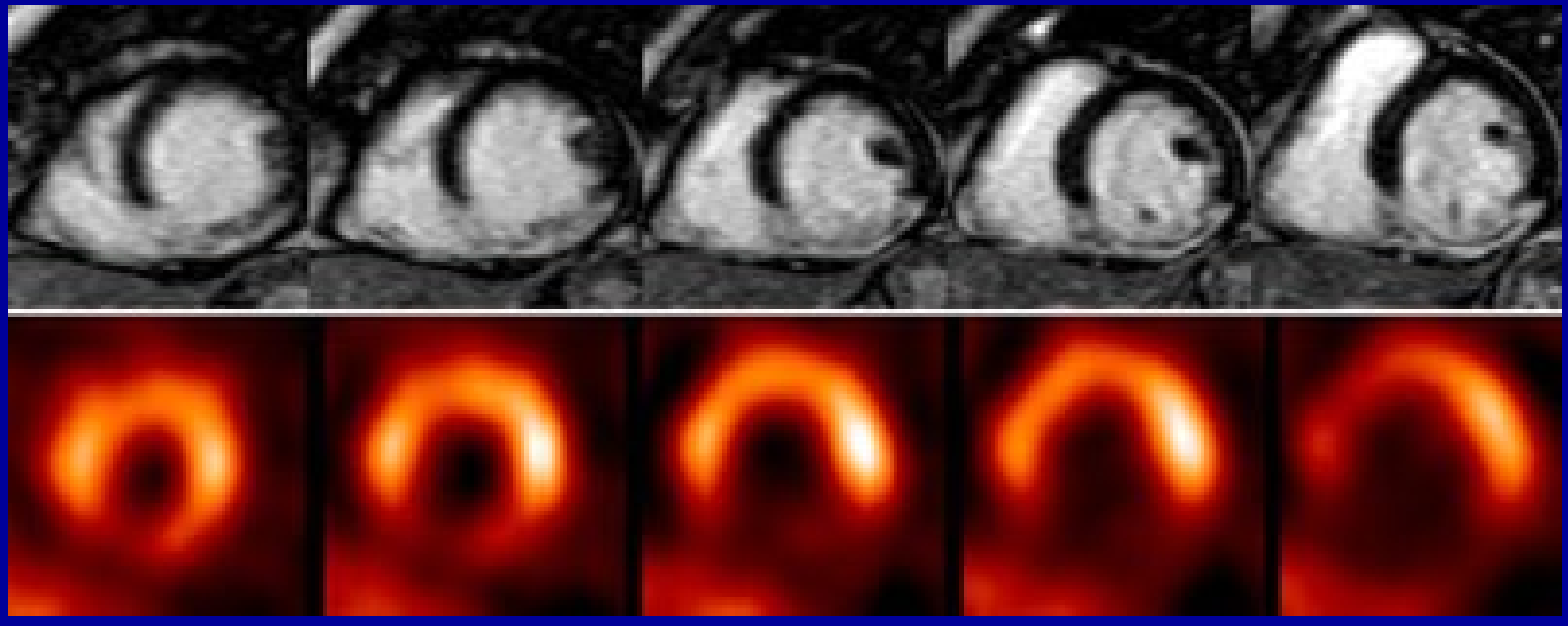

CMR (oben) und SPECT (unten) nach ausgedehntem transmuralem Hinterwandmyokardinfarkt mit Rechtsherzbeteiligung

(RCA-Verschluss)

Vergleich Dobutamin- versus Adenosin-Stress-MR

- Sensitivität und Spezifität vergleichbar
- Einzelfallentscheidung abh. von Begleiterkrankungen (z.B. Asthma, COPD, Betablockertherapie)
- Regionale Kontraktionsanalyse unter Dobutamin

Vergleich Dobutamin- versus Adenosin-Stress-MR

- Höhere Komplikationsrate und längere Untersuchungszeit bei Dobutamin

- Inzidenz schwerer Nebenwirkungen:
  - Adenosin: < 0,02 – 0,07%
  - Dobutamin: 1%

	Sensitivität (%)	***Spezifität (%)***
Belastungs-EKG	68	77
Myokard-SPECT	87	76
PET	92	89
Stress-Echo	76	88
Stress-MRT (Dobu)	86	84
Stress-MRT (Ado)	90	88
EBCT	94	42

Primärdiagnostik bei V.a. KHK. Referenz: > 50%-ige Stenose in einem Koronargefäß (Al Saadi et al.2000, Danias et al. 2002, Lee u. Boucher 2001, Schwaiger u. Pirich 1999, Schwitter et al. 2001)

First-Pass-Perfusion

Anteriore Ischämie (RIVA)

Perfusionsmessung

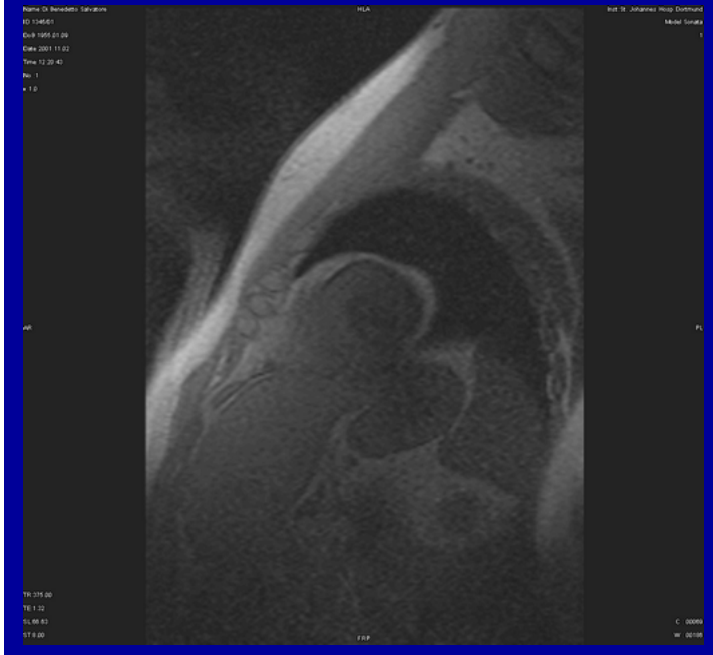

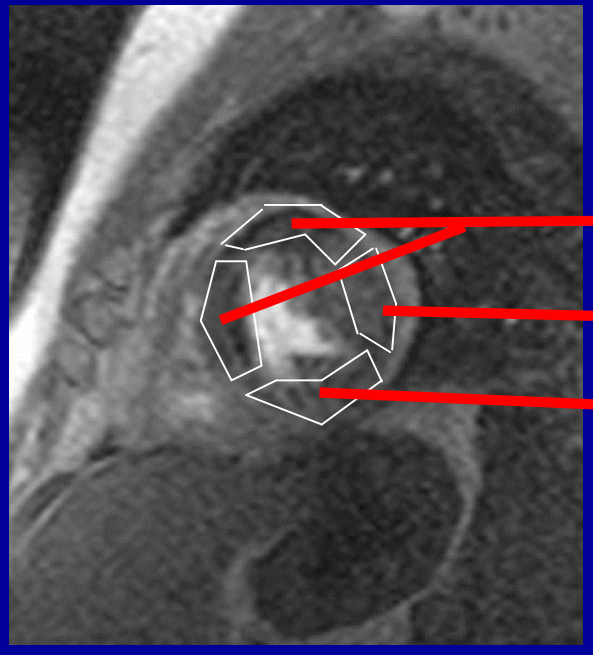

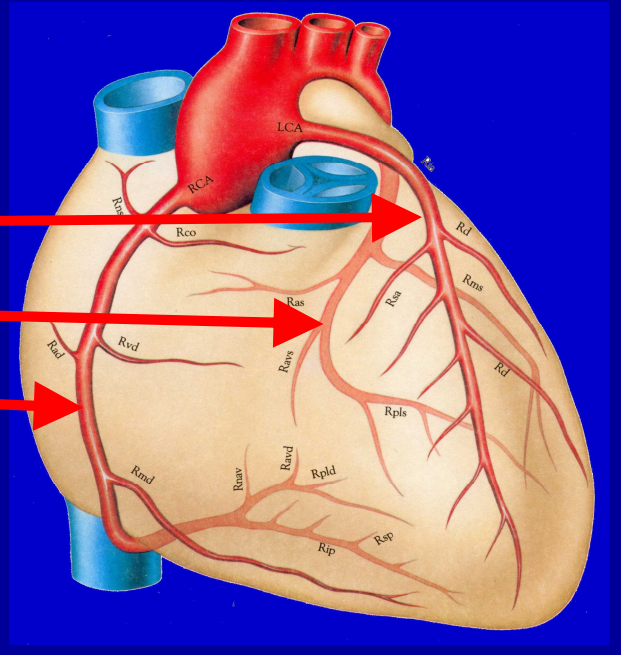

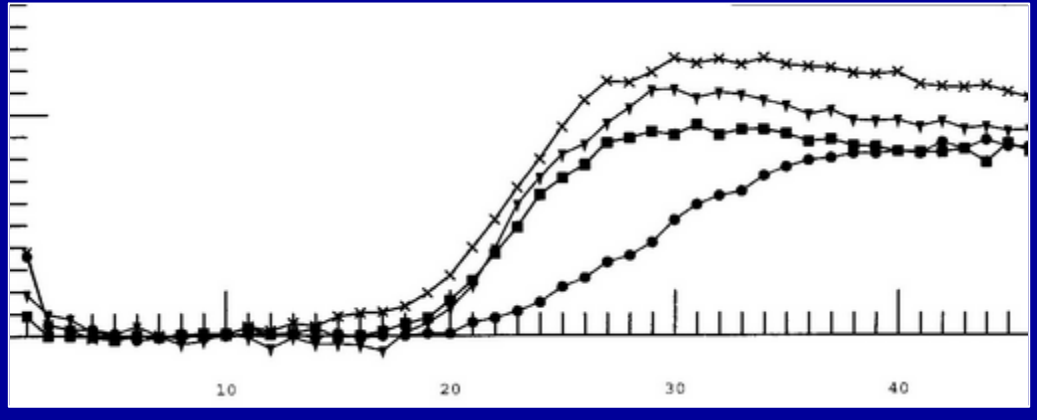

First-Pass-Perfusion

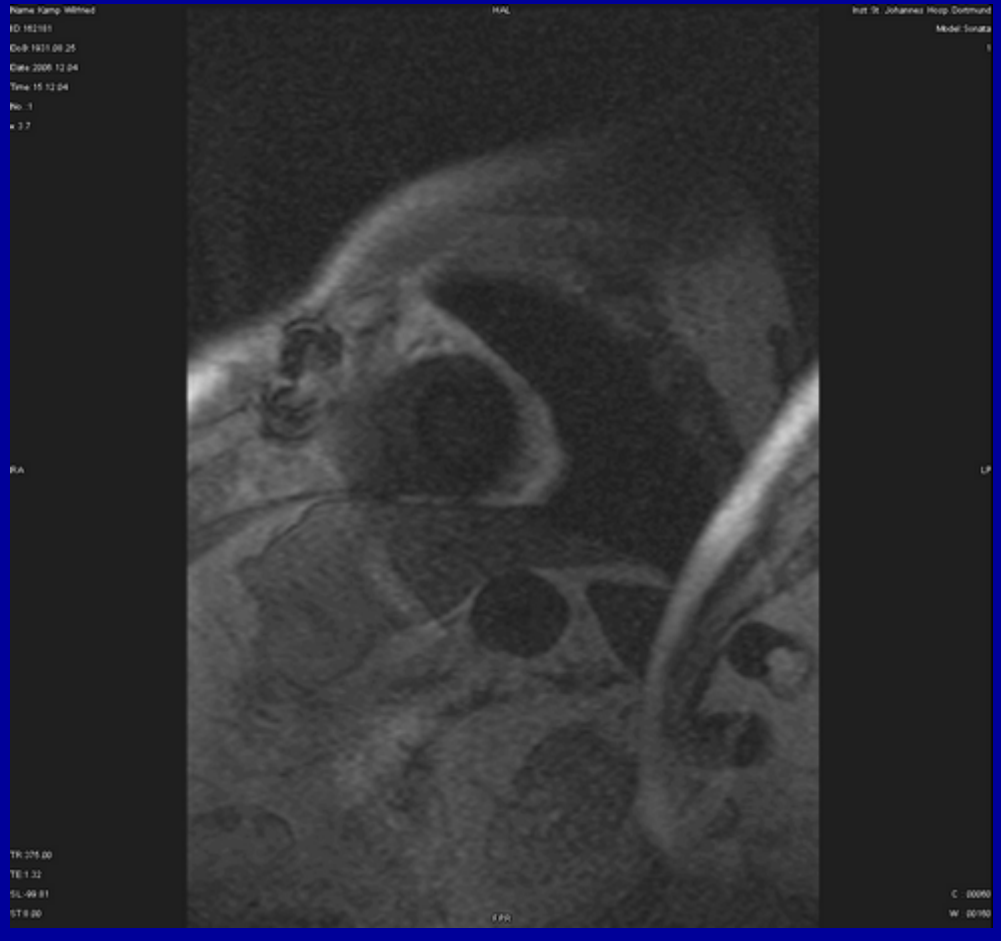

Posterolaterale Ischämie (RCX)

Fallbeispiel:
46-jähriger Lohnbuchhalter

- Brennen im Brustbeinbereich in Ruhe und unter Belastung, seit einigen Monaten, Progredienz (Ibuprofen vor 8 Wo wg. Übelkeit abgesetzt, nach Wiedereinnahme Besserung der Symptomatik)

- Kurzatmigkeit seit Jahren (nach 1 Etage)

- Juvenile chronische Arthritis (JCA)

- RF: RR, D.M. (Insulin) Typ I/II (?), HbA1c 5,8 %, FD (Bruder: HI)
- KU: ausgeprägte Gelenkdestruktionen einschl. der unteren Extr., Beschwerden durch manuelle Kompression reproduzierbar
- RR 140/90 mmHg (Ca-Antagonist)
- ÖGD (vor 3 Wo): o.B.

- EKG: SR, HF 100/min, LT, PQ 200 ms, keine ERBS

- Ergo: nicht möglich

Anm.: Rheumafaktor-positive Männer haben **dreifach** erhöhtes Risiko für eine KHK (*Edwards et al., Heart 2007*) und einen Myokardinfarkt (*Södergren et al., Ann Rheum Dis 2007*)

Adenosin-Stress-MR

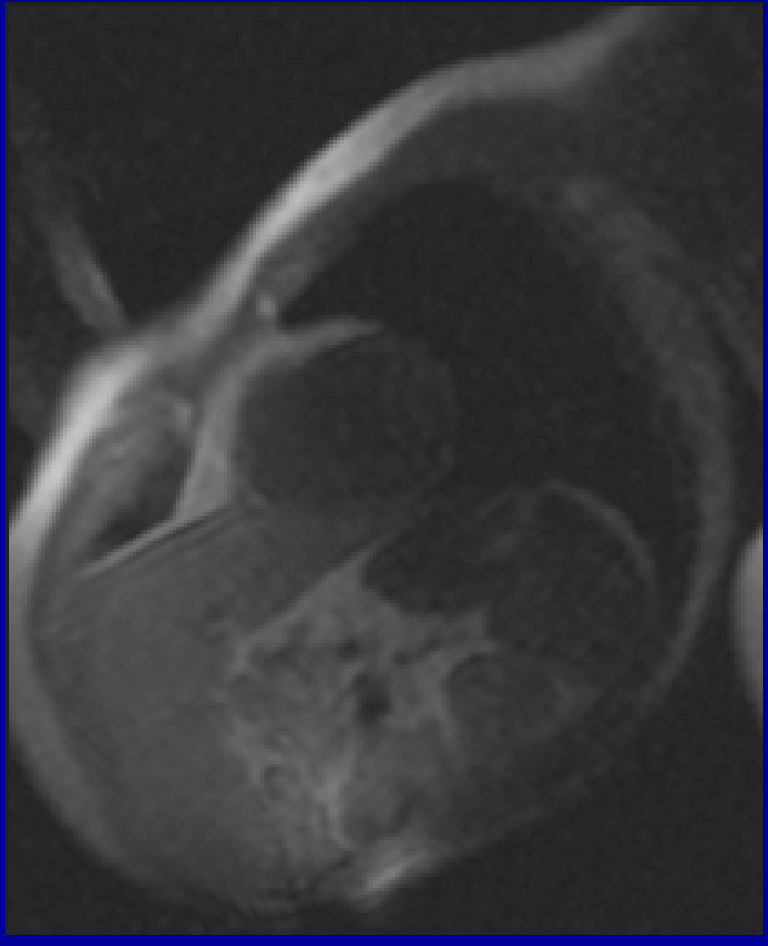

First-Pass-Perfusion

Hochgradige Hauptstammstenose

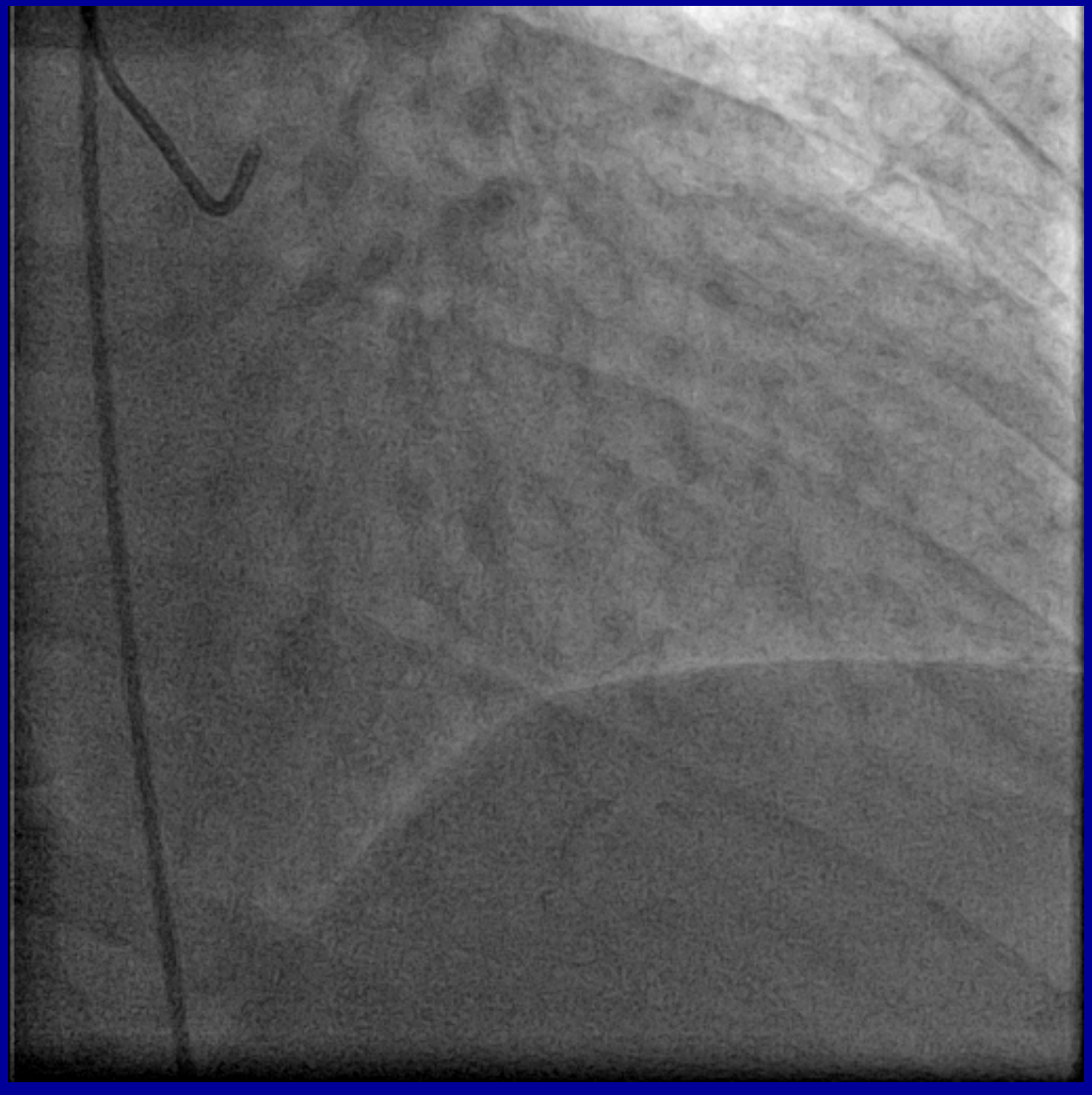

Filiforme RCX-Stenose, RIVA-Stenose

Verlauf: 4-fach ACVB-Op (LIMA auf RIVA, Venenbypässe auf RIVP, D1 und RMS)

Prognostic value of cardiac magnetic resonance stress tests. Adenosine Stress Perfusion and dobutamine stress wall motion imaging. *Jahnke et al.,Circulation 2007*

CMR-Stress Test normal ➡ 99,2 % ohne kardiovaskuläres Ereignis über 3 Jahre

Differenzierung: Myokarditis/ Myokardinfarkt/ Kardiomyopathien (late enhancement)

- Trias: Funktion, Perfusion (Ischämie) und Vitalität (Morphologie) in **einer** Untersuchung

- Kein Echo-Äquivalent

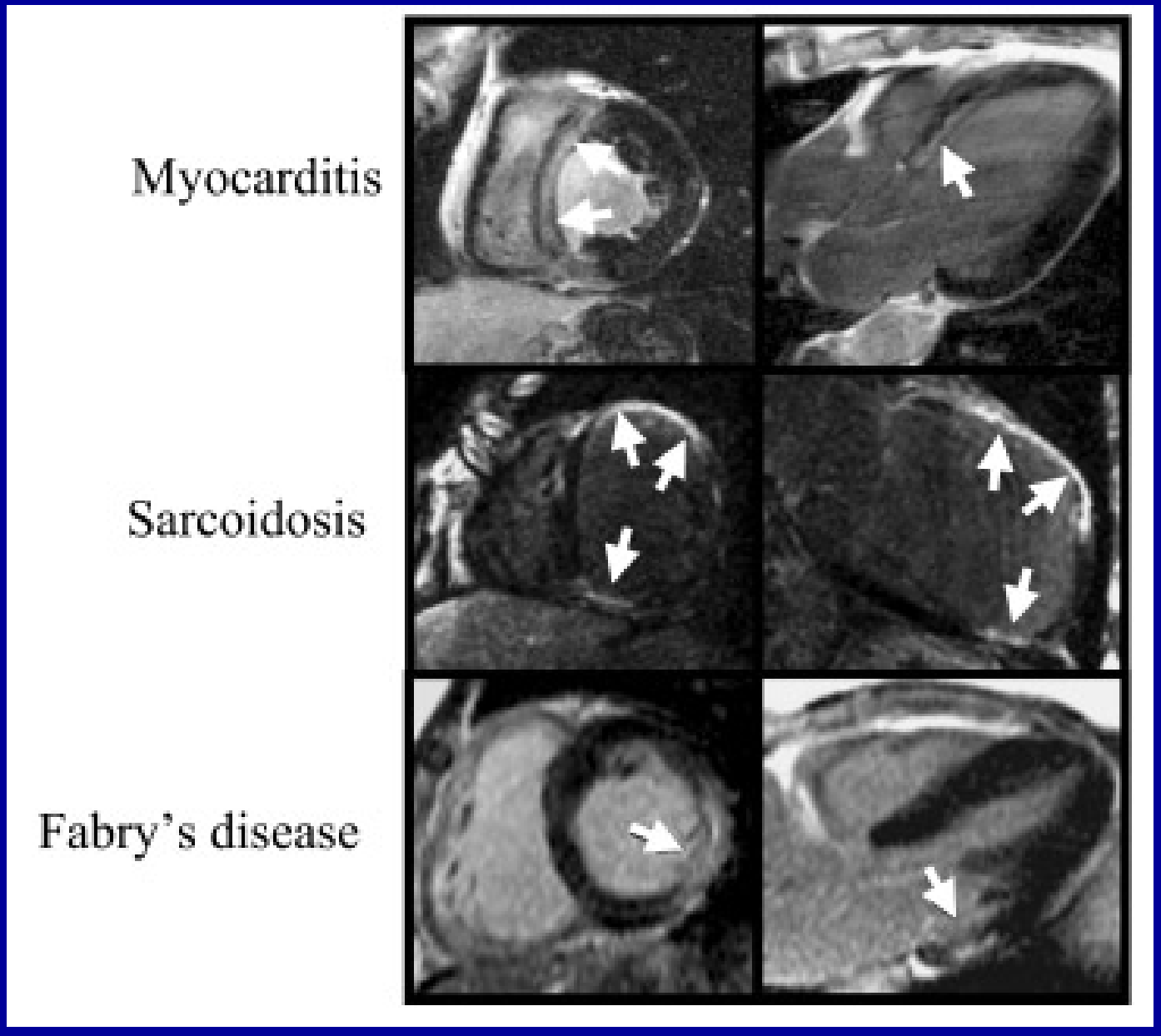

Mahrholdt et al., Eur Heart J 2005

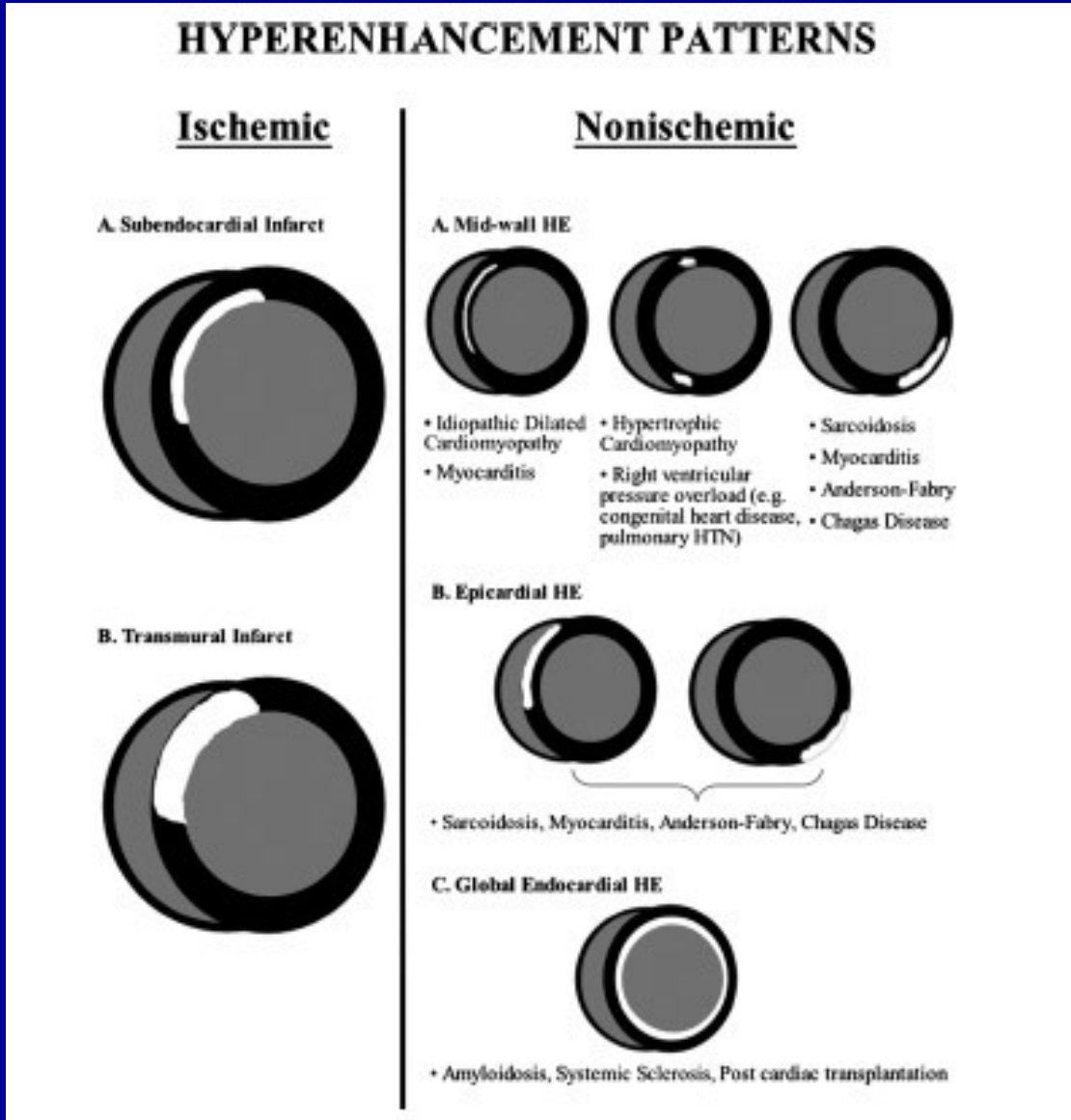

Figure 13 Hyperenhancement patterns that one may encounter in clinical practice. If hyperenhancement is present, the endocardium should be involved in patients with ischaemic disease. Isolated midwall or epicardial hyperenhancement strongly suggests a 'non-ischaemic' aetiology. Reprinted by permission from Shah et al.[91] (see Supplementary material online for a colour version of this figure).

Mahrholdt et al., Eur Heart J 2005

Fallbeispiel:
50-jährige DRG-Kodiererin

- 6/2007 akute thorakale Schmerzsymptomatik mit Ausstrahlung in den Unterkiefer

  keine kardiale Vorgeschichte

- 2/2007 fieberhafte Erkältung

  COPD nach ausgeprägter Rauchgewohnheit

  Chronische Polyarthritis

- RF: RR, Rauchen (20 pack years), FD (Bruder: HI)

- KU: akzelierter Puls (Theophyllin), leichte Knöchelödeme
- RR: 120/60 mmHg
- EKG: SR, HF 92/min, NT, *keine* ERBS.
- Labor: Trop I erhöht, CK 192 U/l

- Echo: Leichtgr. eingeschr. LV-Funktion, keine reg. WBS, Normalbefund
- Coro: Ausschluss KHK
- Proc.: CMR

Fallbeispiel: Akute Myokarditis

4-Kammerblick

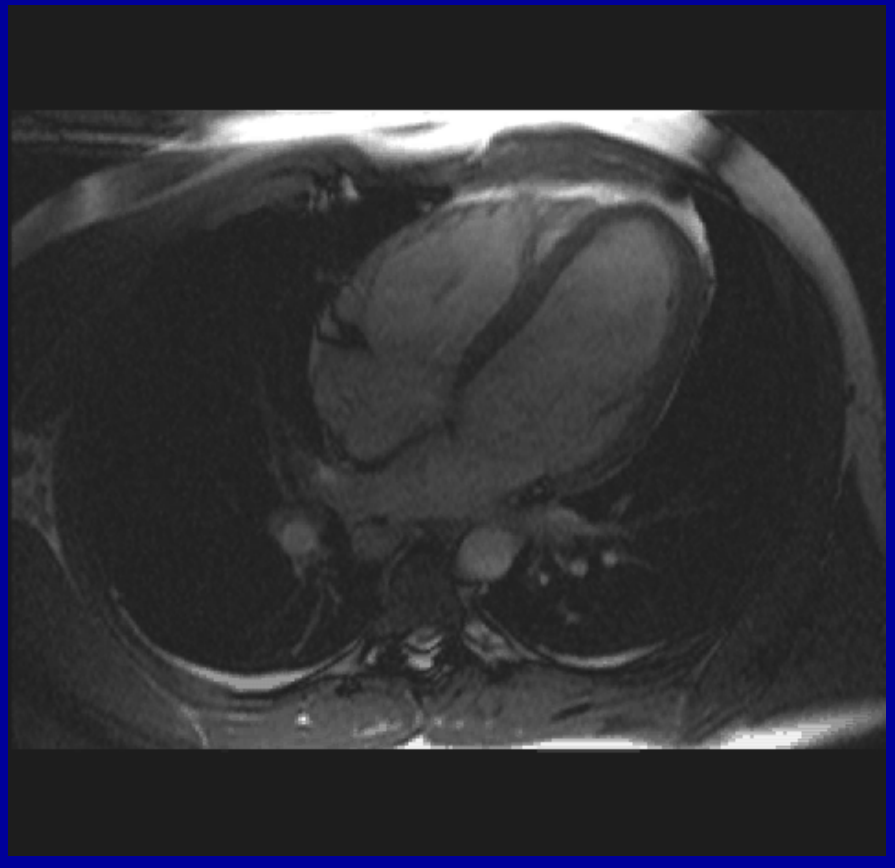

True-FISP-Cine

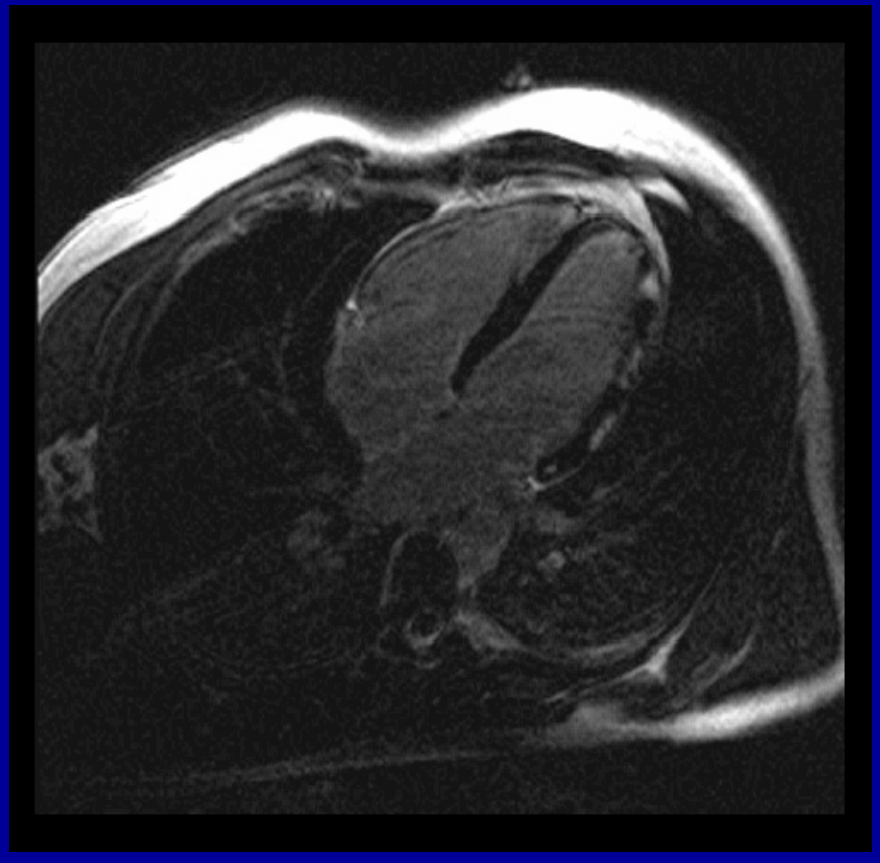

T1-TFL 10 Min. nach Gd-DTPA

Late Enhancement

Fallbeispiel: Akute Myokarditis

2-Kammerblick

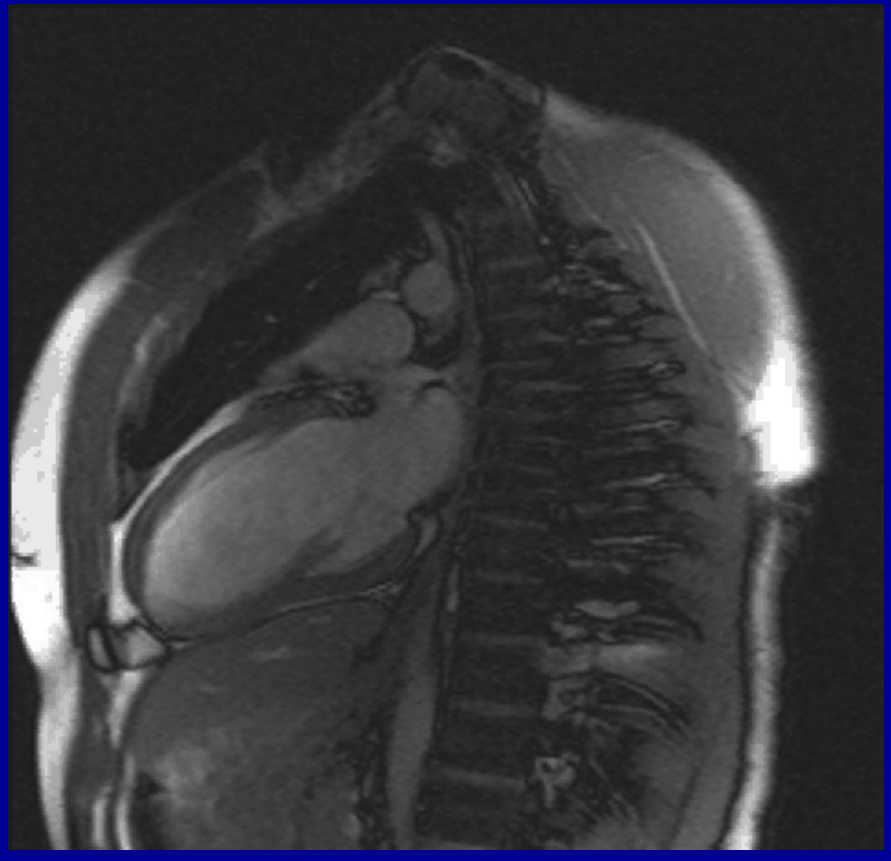

True-FISP-Cine

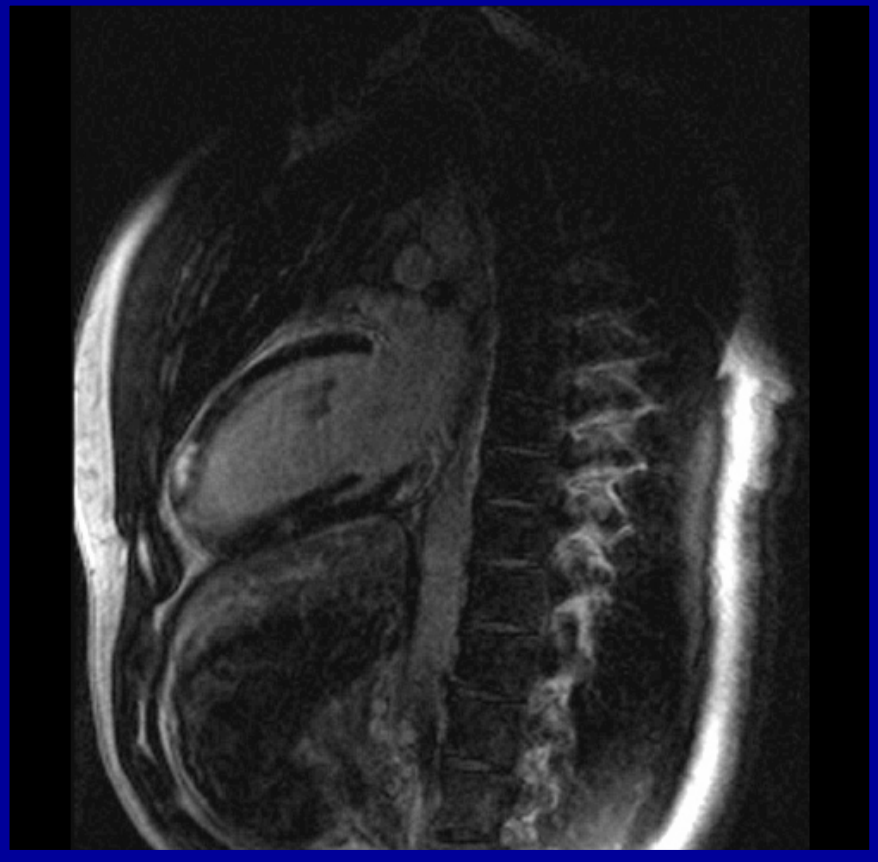

T1-TFL 10 Min. nach Gd-DTPA

Late Enhancement

Fallbeispiel: Akuter (lysierter) Vorderwandinfarkt

2-Kammerblick

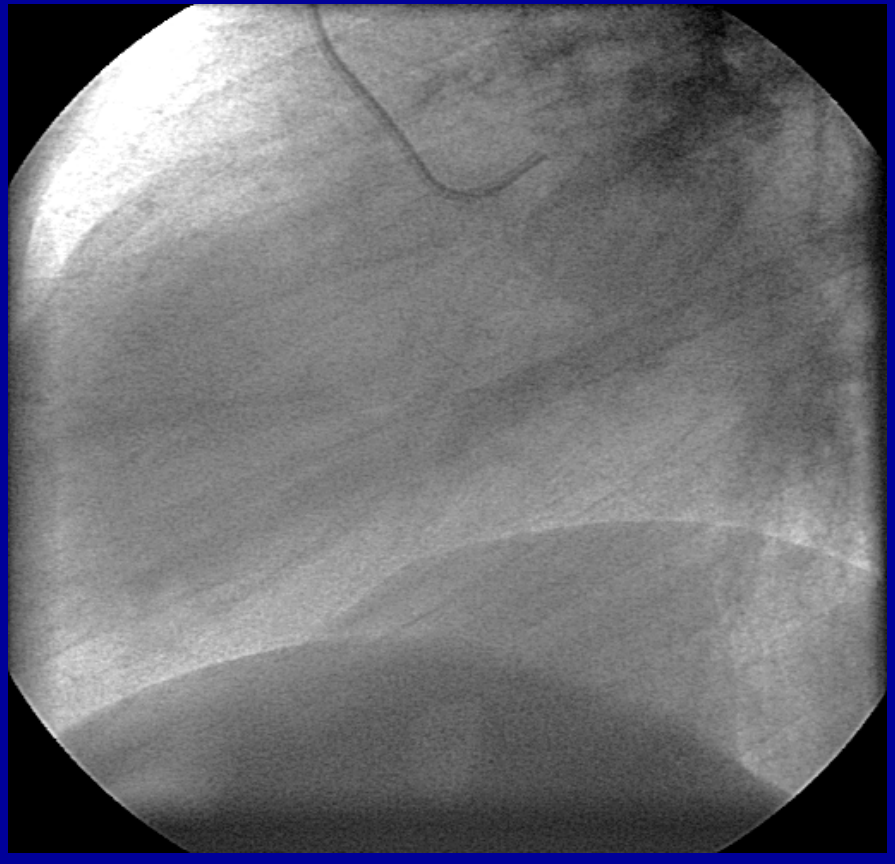

LAO 90

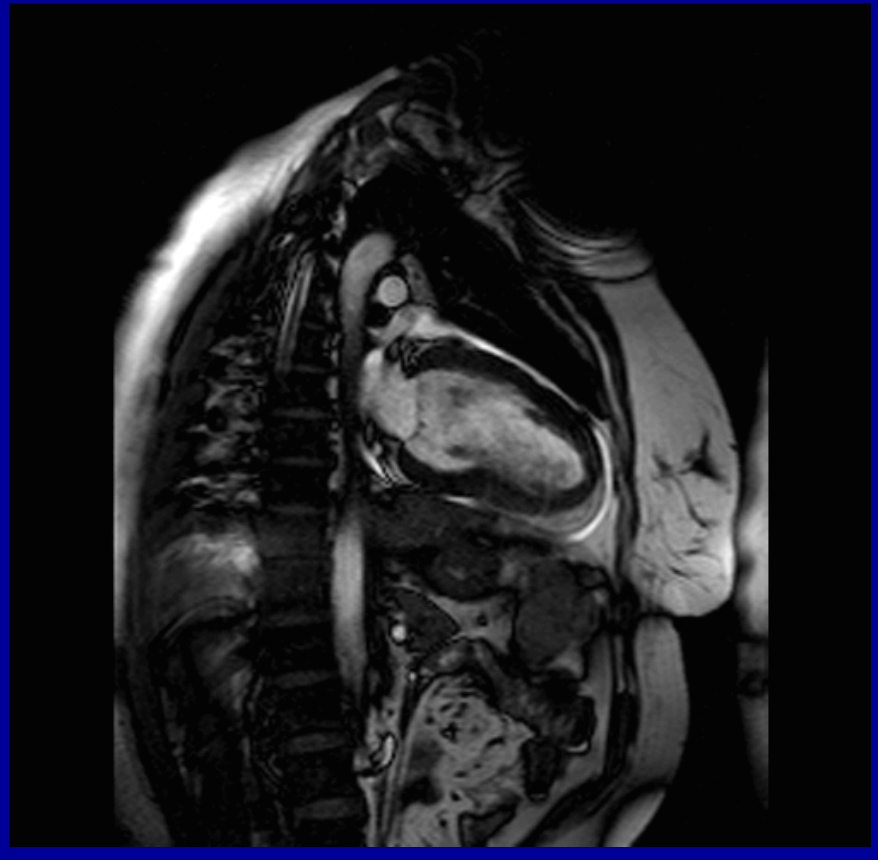

True-FISP-Cine

Fallbeispiel: Akuter (lysierter) Vorderwandinfarkt

2-Kammerblick

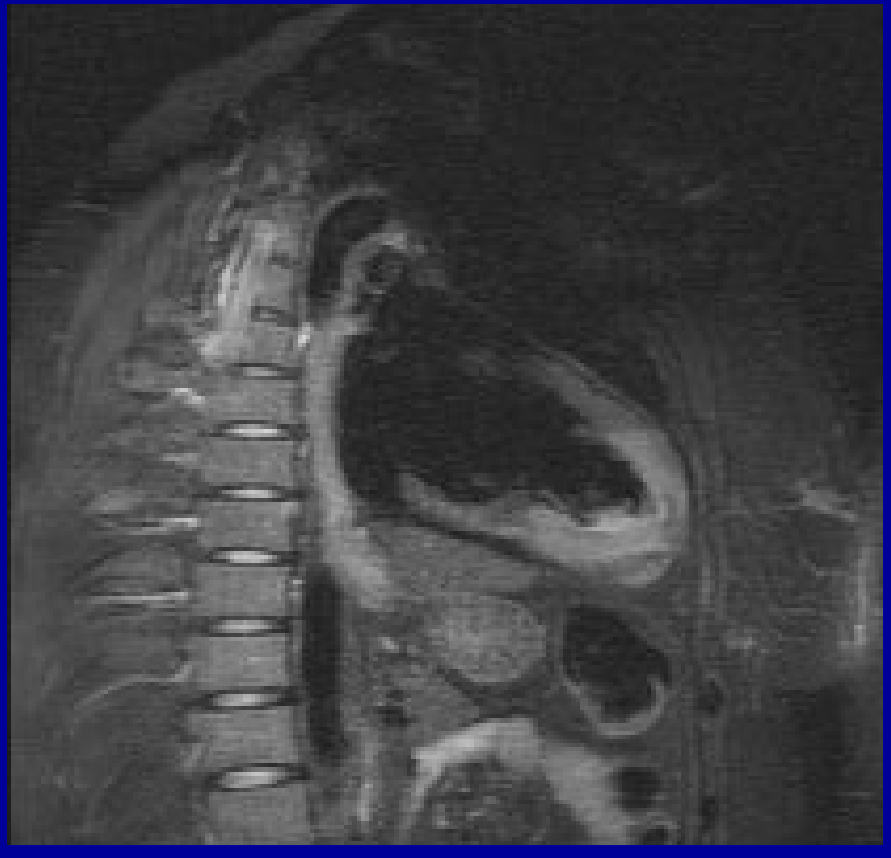

T2-TIRM

Myokardödem

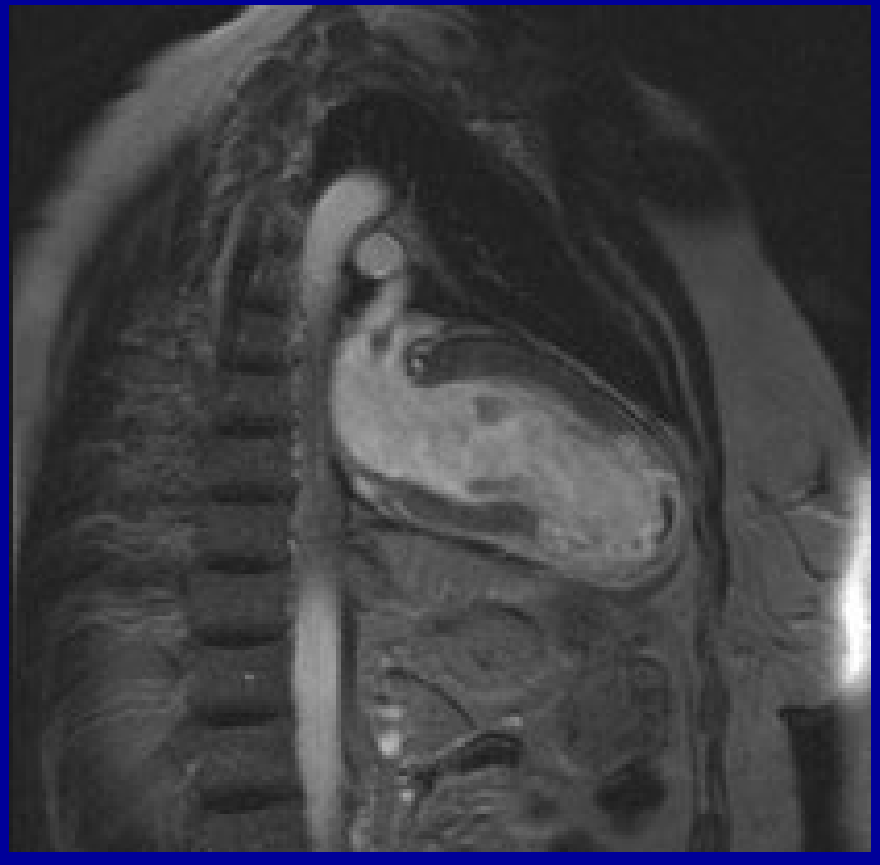

T1-TFL 10 Min. nach Gd-DTPA

Late Enhancement mit mikrovaskulärer Obstruktion

MR-Koronarangiographie (MRCA)
Limitationen

- Räumliche Auflösung geringer als bei der Koronarangiographie und Cardio-CT
  - Konv. Koro: 0,2 x 0,2 mm
  - Cardio-CT: 0,4 x 0,4 mm
  - MRCA: 1 x 1 mm

- Neg. Vorhersagewert: 81 – 100%
  Pos. Vorhersagewert: 54 – 70%
  Spezifität: 42 – 85%
  Sensitivität: 93 – 100%

- Stentartefakte

Indikationen in der klinischen Routine

- Koronaranomalien (0,6 -1,2% der Bevölkerung)
- Koronaraneurysmata (Kawasaki-Syndrom)
- Koronararterienabgänge/proximale Gefäßabschnitte (z.B. LCA-Hauptstamm)
- (Bypass-Grafts)

Nephrogene systemische Fibrose (NSF)

- Erstbeschreibung 1997: erythematöse Verdickung und Verhärtung der Haut
- dermale und systemische Ausprägung mit Beteiligung innerer Organe
- fulminanter Verlauf mit letalem Ausgang möglich
- Weltweit über 500 Fälle seit 1997 (Stand 10/2008,BfArM)

Nephrogene systemische Fibrose (NSF)
Kutane Manifestation

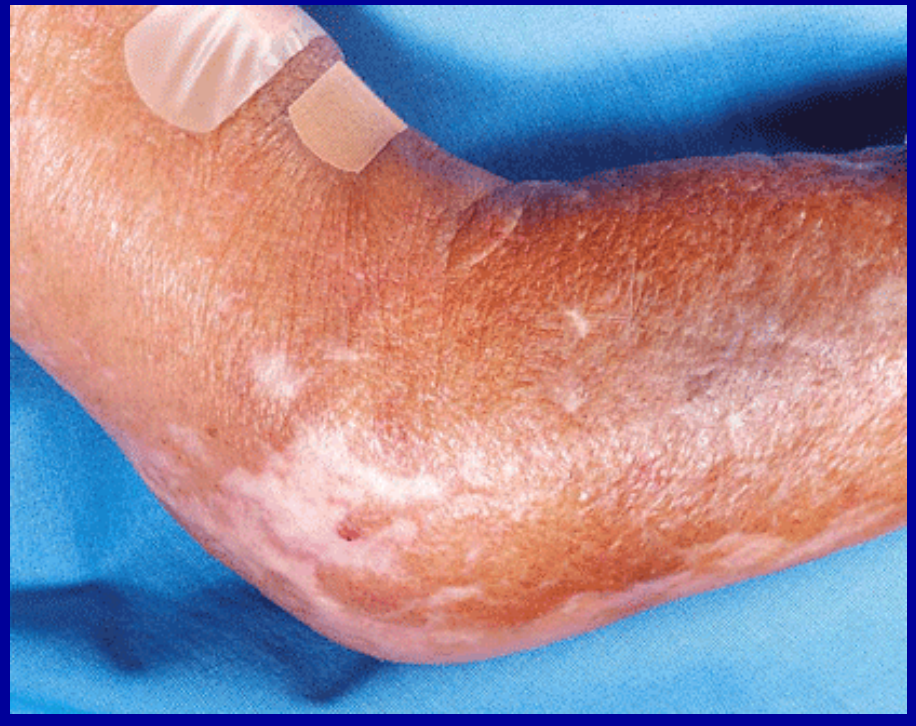

Nephrogene systemische Fibrose (NSF)

Nephrogene systemische Fibrose (NSF)

- 2006: Zusammenhang zu Gd-haltiger KM-Gabe bei MRT
- Beginn: 2 Tage bis 18 Monate nach Gadolinium-Exposition (90 d.F.: Gadodiamid (Omniscan®))
- Pathogenese nicht geklärt
- z. Zt. keine wirksame Therapie (schnelle Nierentranspl.)
- Pat. mit chronischer NI (90% dialysepflichtig)

Nephrogene systemische Fibrose (NSF)

Aktuelle Empfehlungen der EMEA zur Risikominimierung (Nov. 2009)

„High-risk“-Gd-haltige KM (z.B. Gadodiamid = Omniscan^{R})

KI für:

- schwere NI (GFR < 30 ml/min/1,73 m2)
- Lebertransplantation (perioperativ)
- Neugeborene (< 4 Wochen)
- Niedrigste Dosis bei mittelschwerer NI (GFR < 60) und Kinder < 1 Jahr

Nephrogene systemische Fibrose (NSF)

„Medium-risk“ (z.B. Gadobenat = Multihance ^{R}) und „Low-risk“-Gd-haltige KM (z.B. Gadobutrol = Gadovist^{R})

Niedrigste Dosis bei:

- Schwerer NI
- Lebertransplantation (perioperativ)
- Neugeborene und Kinder < 1 Jahr

Bei allen Patienten Bestimmung der Nierenfunktion (GFR, z.B. MDRD) vor Gd-KM-Anwendung!