Wann ist eine Kernspintomographie des Herzens sinnvoll?

Thomas Wetzel

Gemeinschaftspraxis für Kardiologie, Dortmund

Dr. med. Walter Willgeroth

Dr. med. Thomas Wetzel

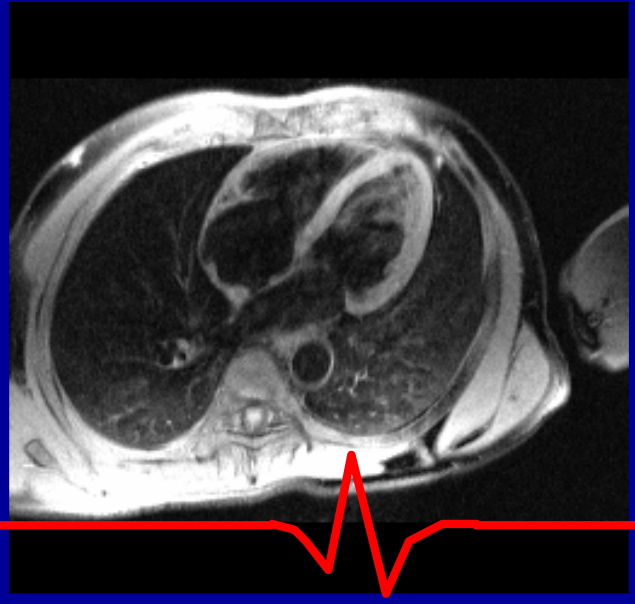

Nachtvorlesung, 15. April 2008

Kardiologische Stufendiagnostik

Anam-
nese

KU

Echo

Ergometrie

Stressecho
Kardio-MRT
Kardio-CT

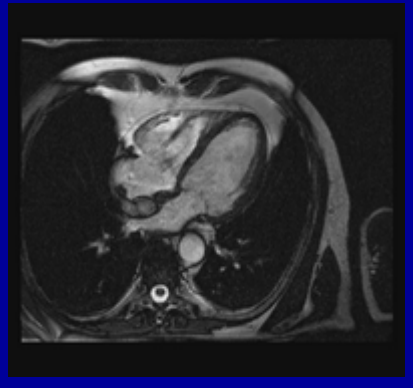

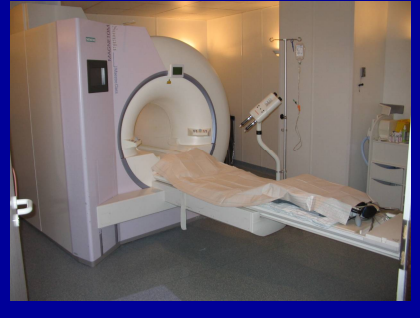

Herzkatheter

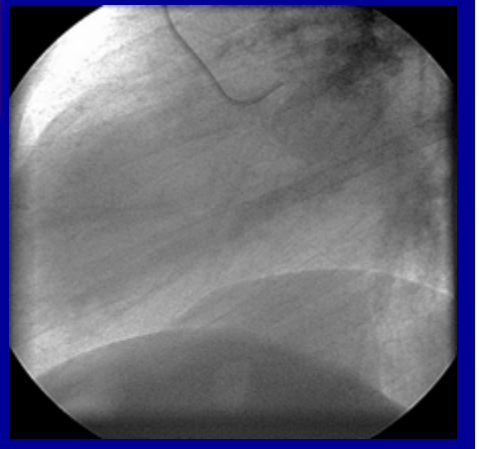

Magnet **R**esonanz **T**omographie (MRT)

Magnetic **R**esonance **I**maging (MRI)

Kernspintomographie

Nuclear **M**agnetic **R**esonance (NMR)

- Entdeckung der Magnetischen Resonanz 1946 (Nobelpreis 1952)
- Bildgebende MRT ab 1973
- Klinische Anwendung in Deutschland ab 1983
- Keine Röntgenstrahlung! Schmerzlos!
- Erzeugung von Schnittbildern („Tomos“) von Organen

Prinzip der MRT

- Einstrahlen von Radiowellen in ein sehr starkes Magnetfeld ➡
- Anregung von Protonen (=Wasserstoff-Kerne), die sich um ihre eigene Achse drehen (Spin) ➡
- Auslenkung in eine Richtung ➡
- nach Abschalten des Impulses entsteht ein schwaches elektromagnetisches (Resonanz-) Signal

MRT-Labor

- Supraleitender Magnet durch flüssiges Helium (-269 Grad C)
- Lichte Weite: 50-60 cm
- Gewicht:
  - Geschlossenes Gerät: 3-6 Tonnen
  - Offenes Gerät: bis 38 Tonnen
- Max. zulässiges Körpergewicht: ca. 150 kg

Magnetresonanztomograph (MRT)

Magnetfeld: 30.000-fach stärker als Erdmagnetfeld!

MRT-Bedienkonsole

Gegenanzeigen für das MRT

- Herzschrittmacher und Schockschrittmacher (Defibrillatoren)
- Gefäß-Clips, Metallsplitter (v. a. im Augenbereich)
- Innenohr-Implantat
- Ausgeprägte Platzangst (Klaustrophobie)
- Schwere Nierenfunktionsstörung

Anwendungsgebiete der Kardio-MRT

1. Herzklappenfehler (exakte Quantifizierung)

2. Koronare Herzkrankheit

3. Herzinfarkt, Herzmuskelentzündung (akute Myokarditis)

Anatomie, Normalbefund

Rechte Herzkammer

Linke Herzkammer

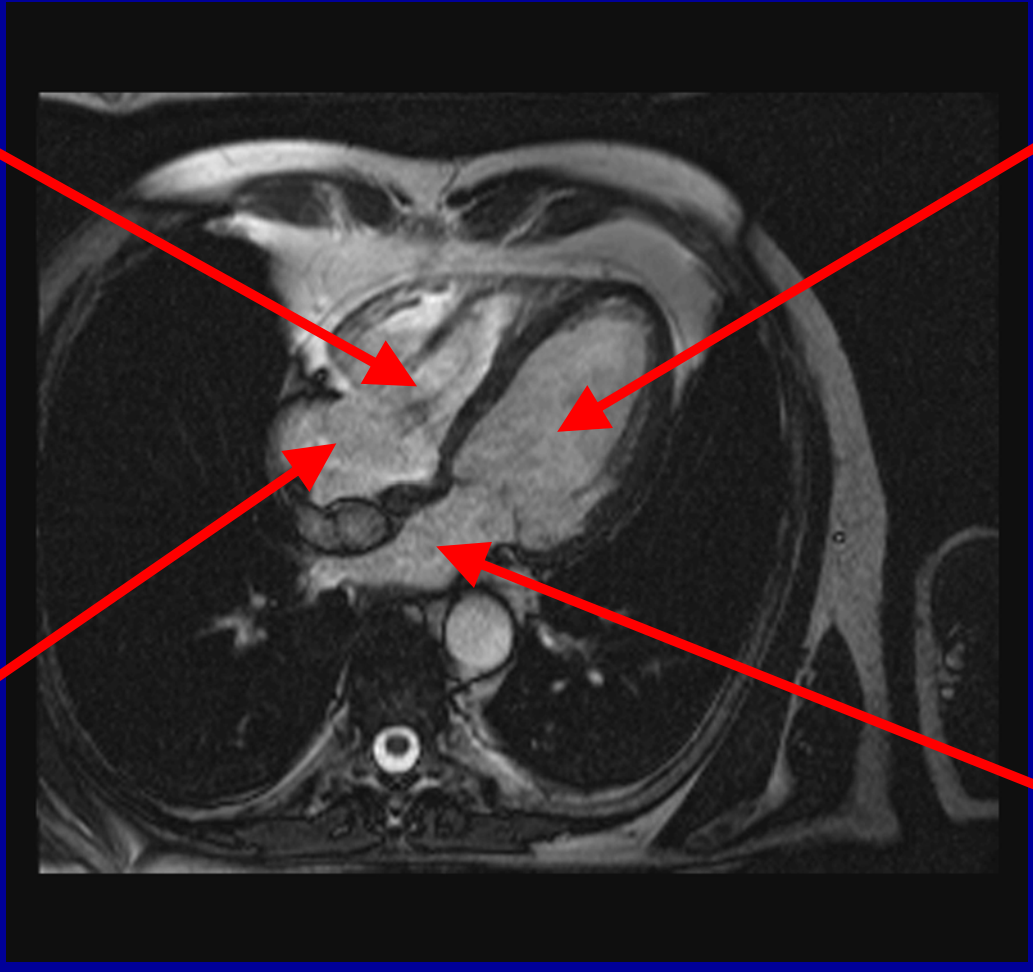

Rechter Vorhof

Linker Vorhof

Hervorragende Bildqualität

Anatomie, Normalbefund

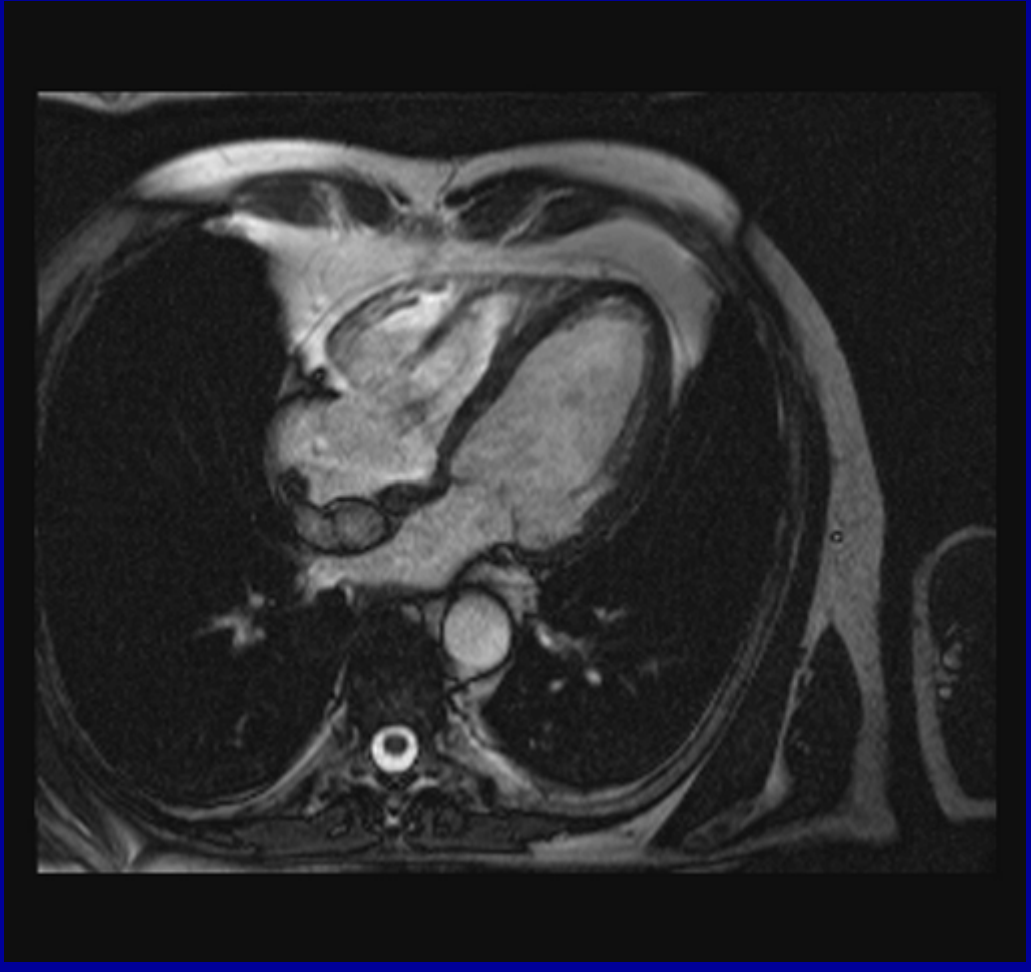

Film starten

Hervorragende Bildqualität

Anatomie, Normalbefund

Trikuspidal-
klappe

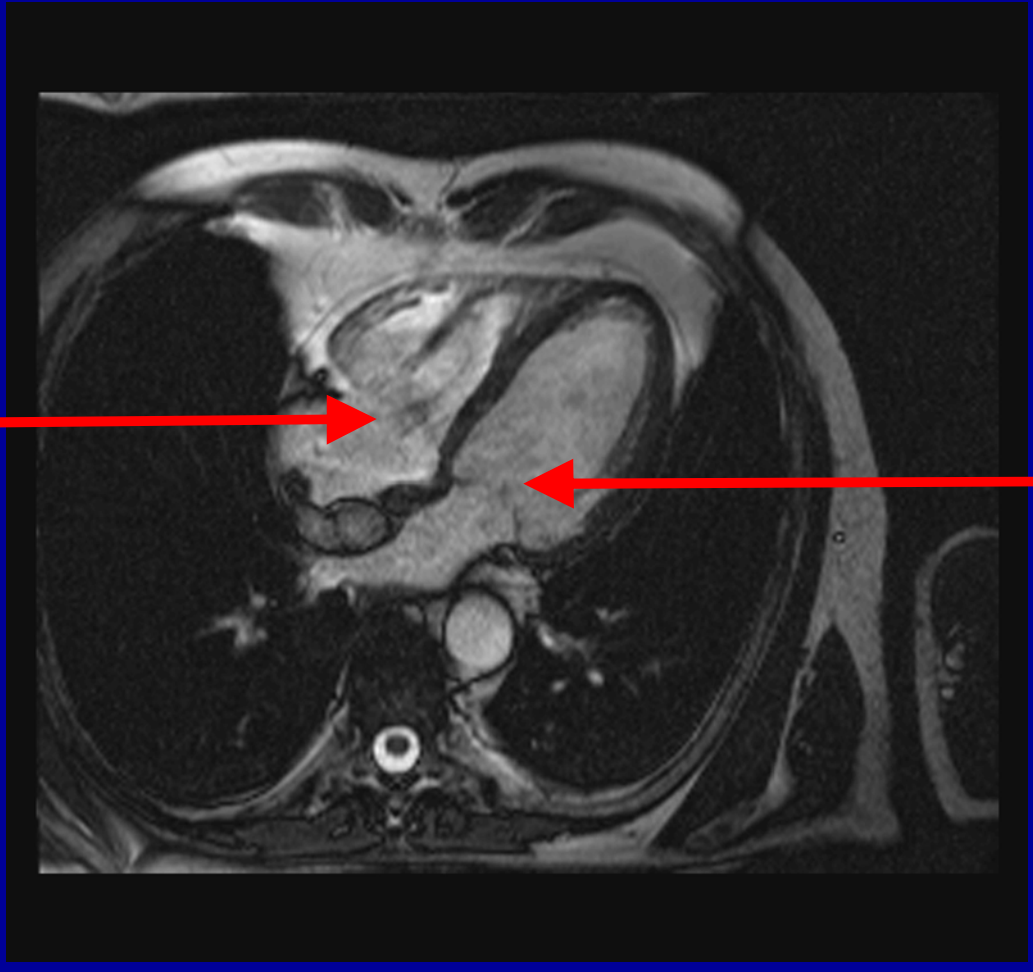

Mitralklappe

Hervorragende Bildqualität

1. Herzklappenfehler

Fallbeispiel:
72-jährige Patientin, früher Fachlehrerin

- Schleichender Leistungsabfall seit einigen Monaten, Luftnot nach 2-3 Etagen, keine Brustschmerzen (Angina pectoris)
- Bluthochdruck seit ca. 20 Jahren
- Keine kardiale Vorgeschichte
- Körperliche Untersuchung: Herzgeräusch über der Aortenklappe

- EKG: Normalbefund
- Echokardiographie: Gute Herzfunktion, deutlicher seitlich verlaufender (exzentrischer) Rückfluss über der Aortenklappe
- Diagnose: Schwer einschätzbare Aortenklappen-insuffizienz

Anatomie der Herzklappen

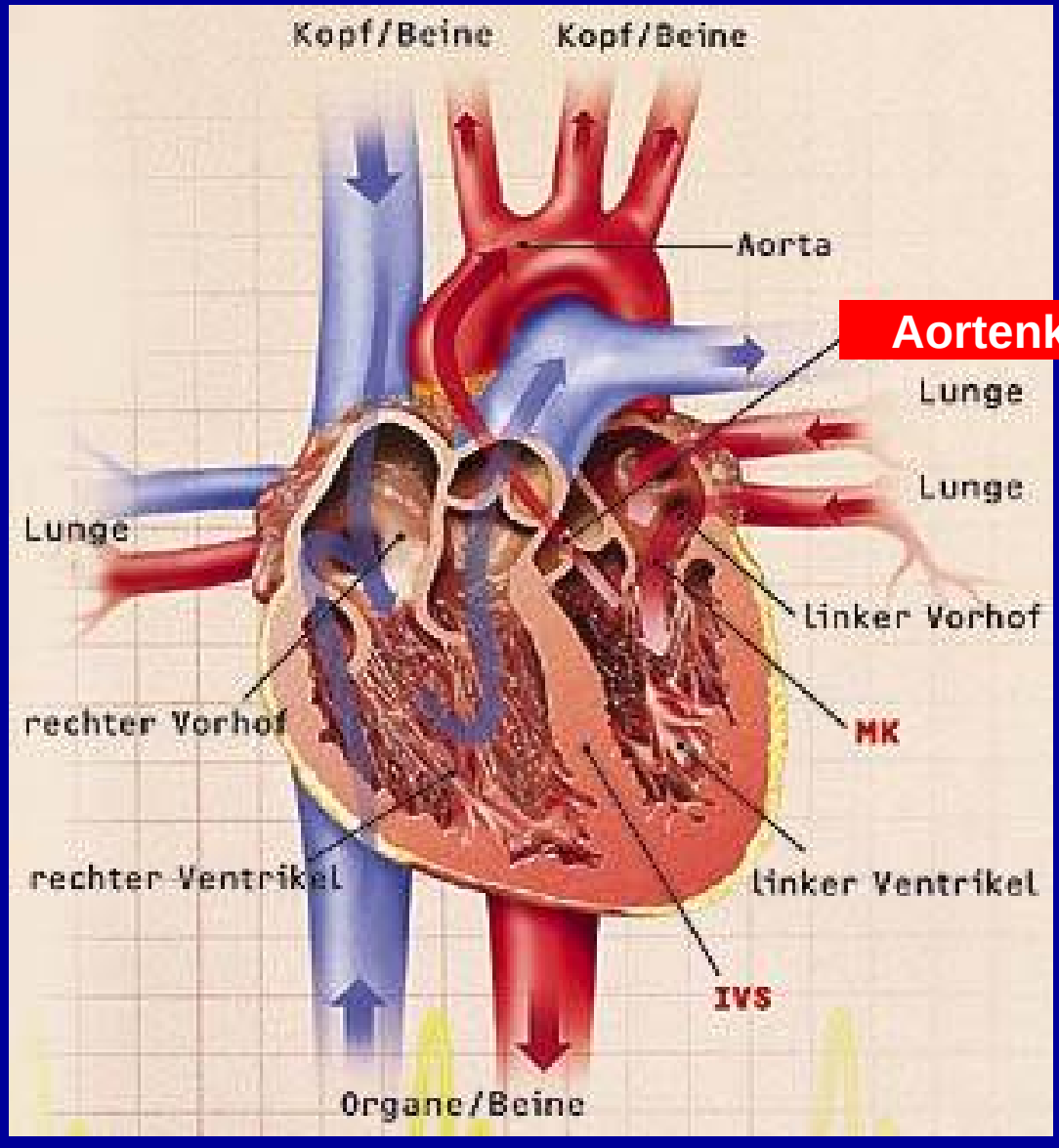

Aortenklappeninsuffizienz 1

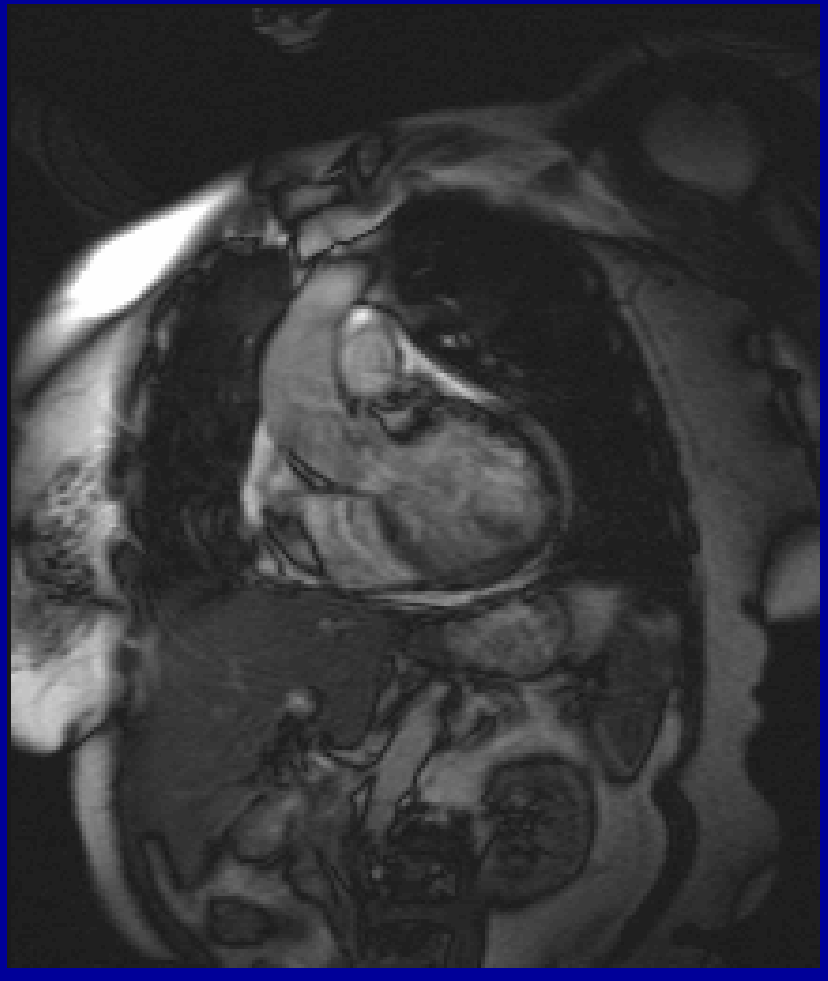

Film starten

Film starten

Aortenklappeninsuffizienz 2

Film starten

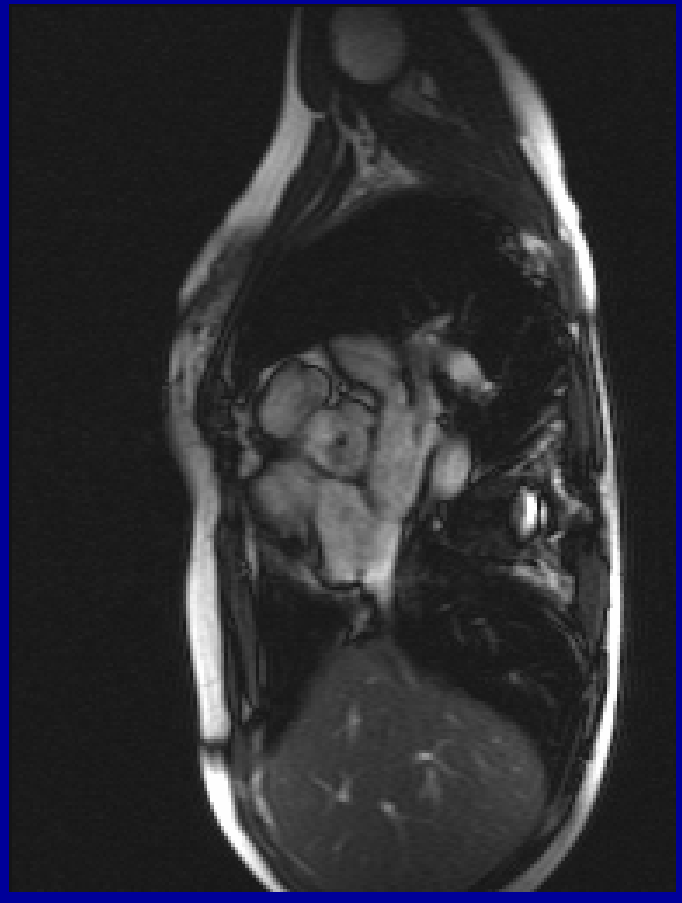

Aortenklappe

mit 2 Klappentaschen

Film starten

Ergebnisse

- Blutrückfluss (Regurgitationsfraktion): 61 %, somit hochgradige Aortenklappeninsuffizienz (3.-4. Grades)

Grad 1: 0-20%
Grad 2: 20-40%
Grad 3: 40-60%
Grad 4: >60%

- Links- und Rechtsherzkatheter: Ausschluss Koronare Herzkrankheit, AI 3.-4. Grades

- Verlauf: Nach Bio-Klappenersatz beschwerdefrei mit subjektiv dtl. besserer Leistungsfähigkeit.

Aortenklappenverengung 1

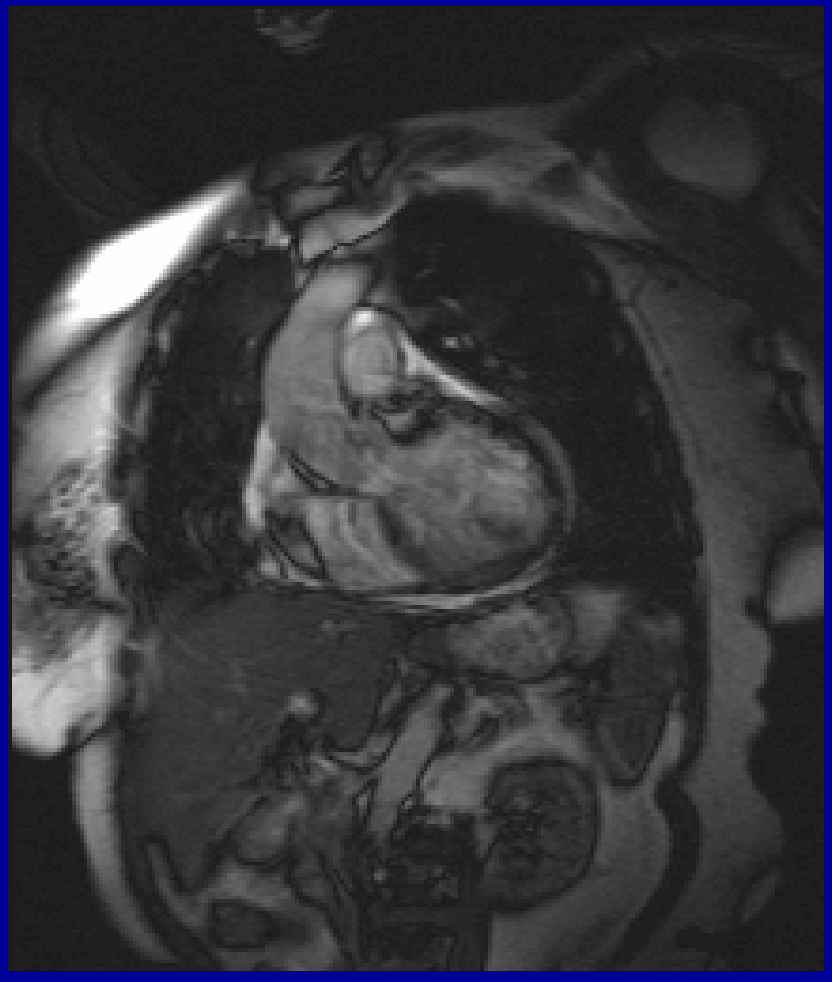

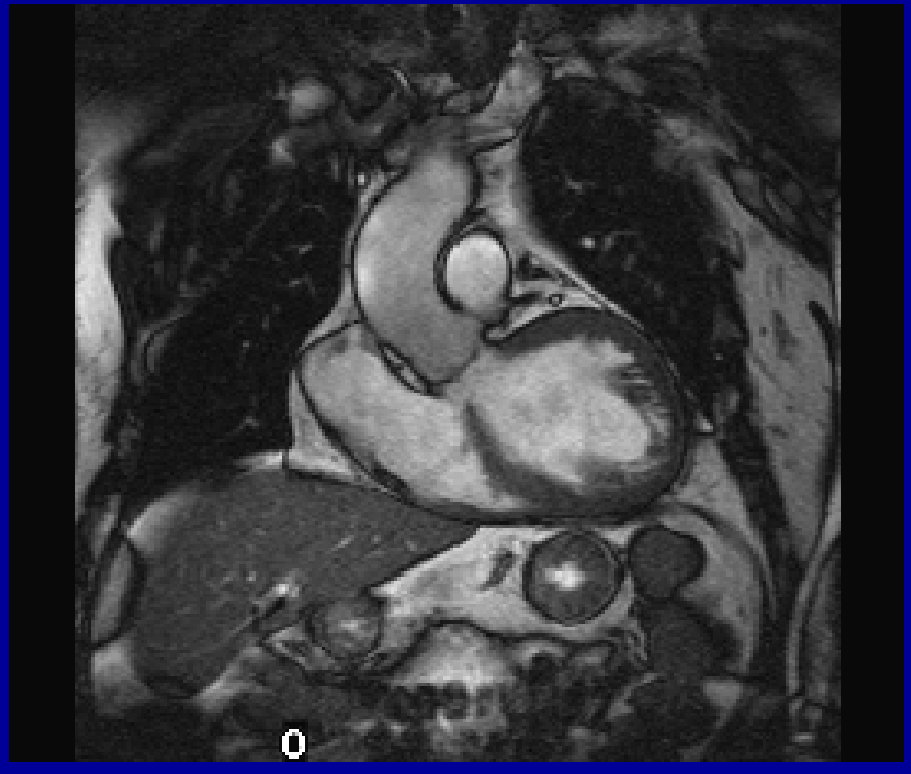

Film starten

Film starten

Aortenklappenverengung 2

Film starten

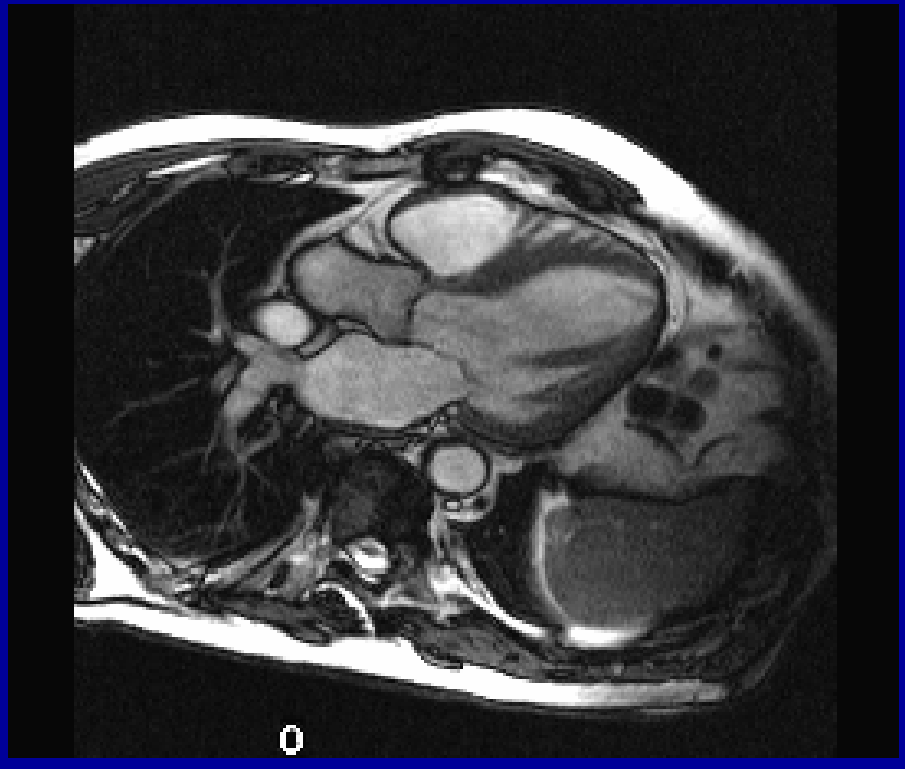

Film starten

Aortenklappen-Verengung 3

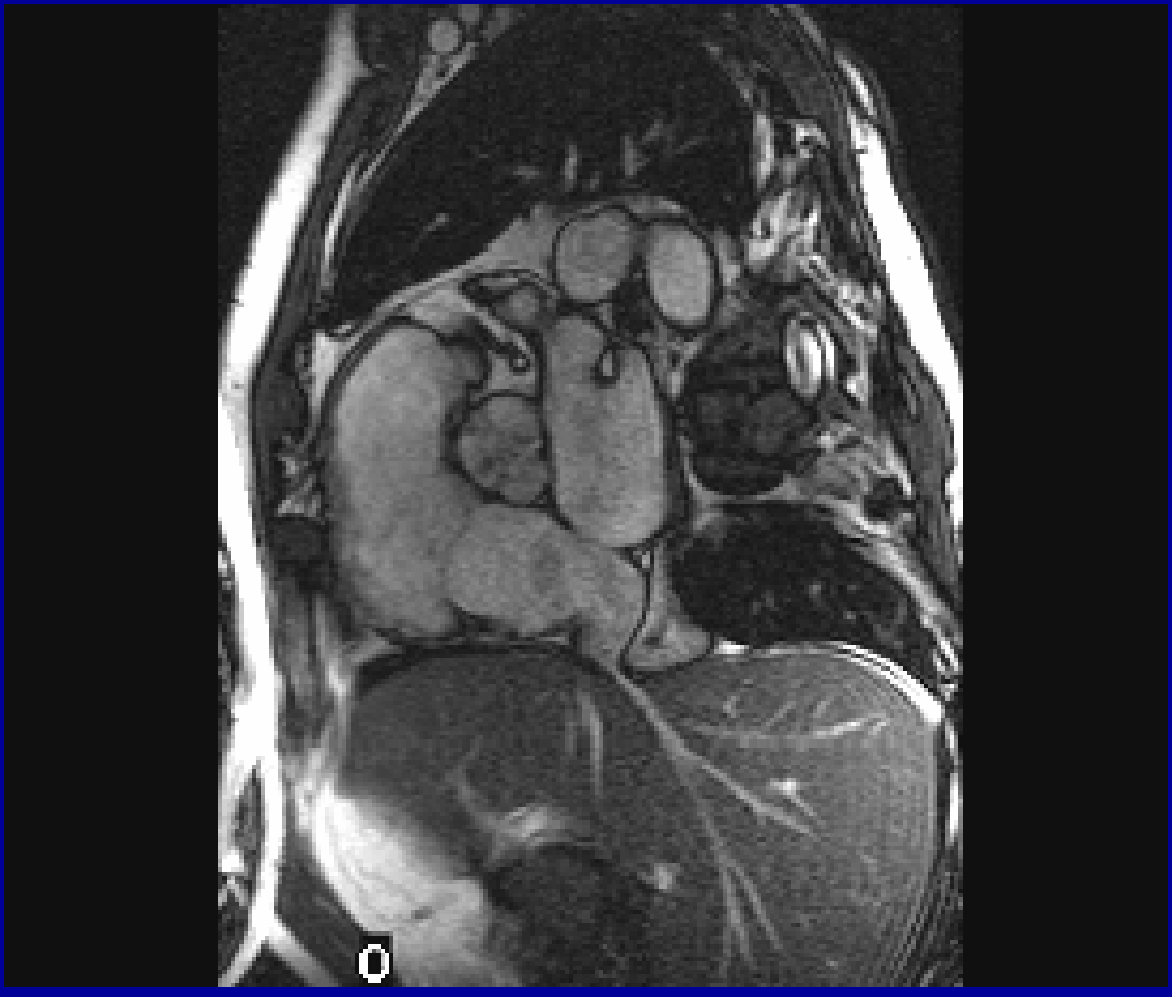

Aortenklappen-Öffnungsfläche 1,2 cm^2

Film starten

Aortenklappe mit 3 Klappentaschen

2. Kardio-MRT zur Diagnostik der Koronaren Herzkrankheit (KHK)

- Verdacht auf KHK bei nicht eindeutiger Aussagekraft von Ergometrie/Stress-Echokardiographie

- Ergometrie und Stress-Echokardiographie nicht möglich

- Evaluierung grenzwertiger Herzkranzgefäß-Verengungen

Vergleich der Genauigkeit unterschiedlicher Methoden

	Sensitivität (%)	*Spezifität (%)*
Belastungs-EKG	68	77
Myokard-SPECT	87	76
Stress-Echo	76	88
Stress-MRT	85-90	90-95

Sensitivität: Der Kranke wird als krank erkannt.

Spezifität: Der Gesunde wird als gesund erkannt.

Anatomie der Herzkranzgefäße

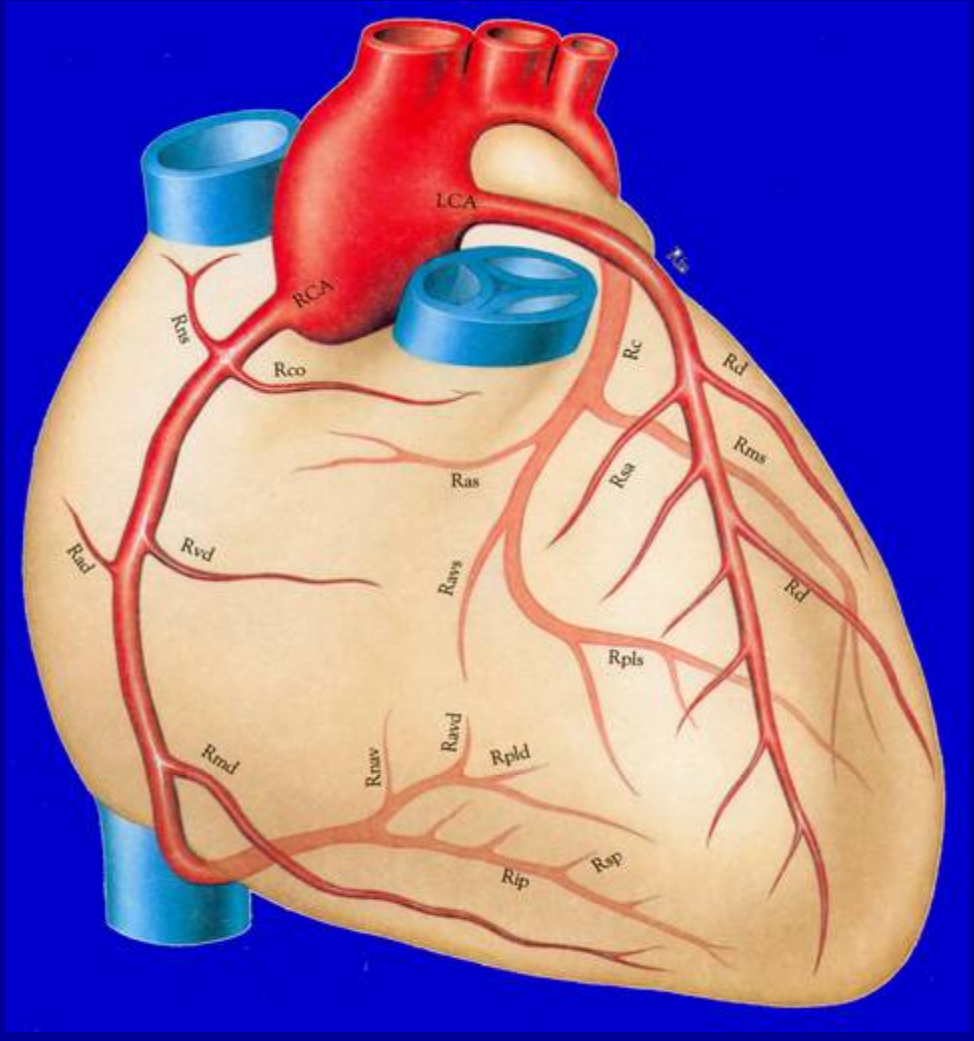

Durchblutungsmessung (Perfusion)

Film starten

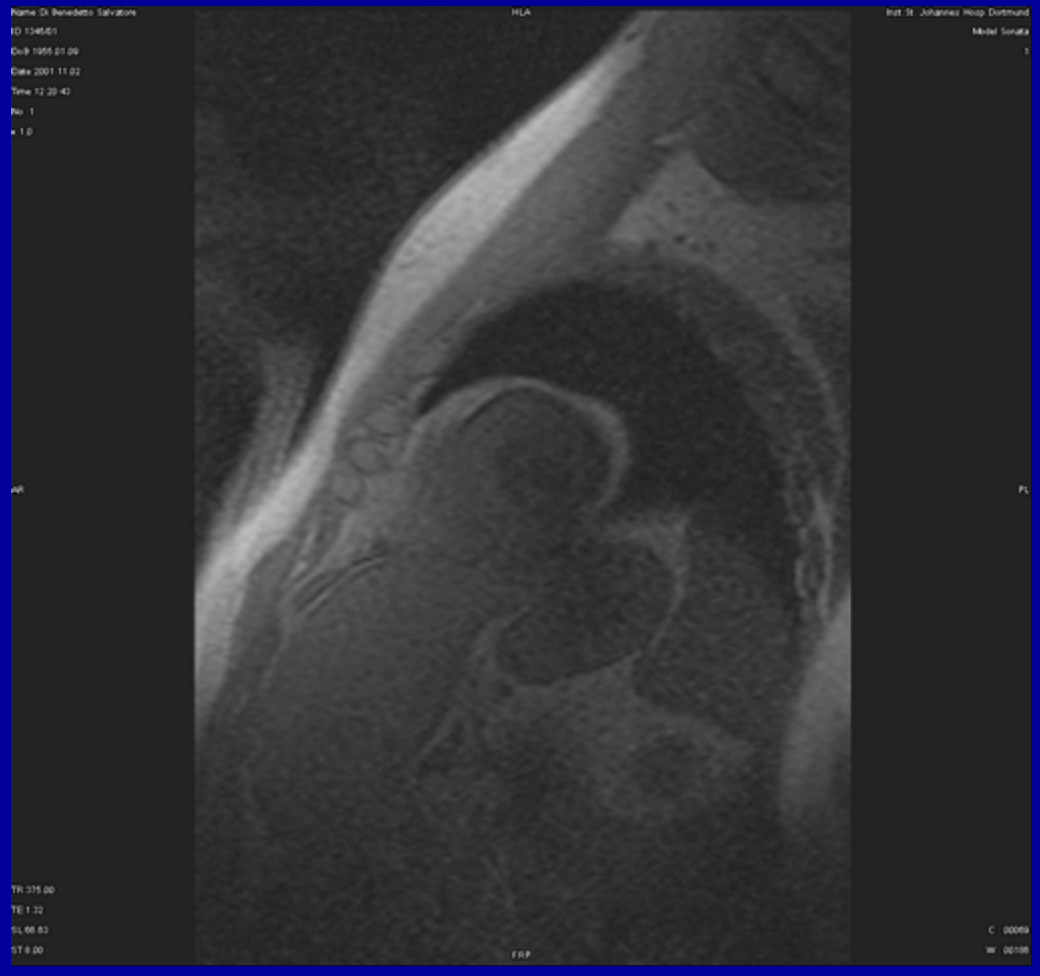

Verengung der Vorderwandarterie

Durchblutungsmessung

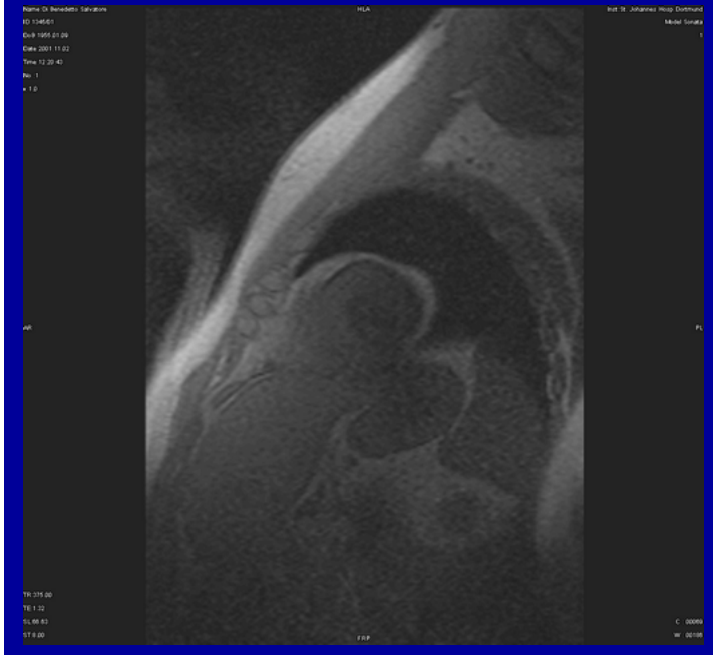

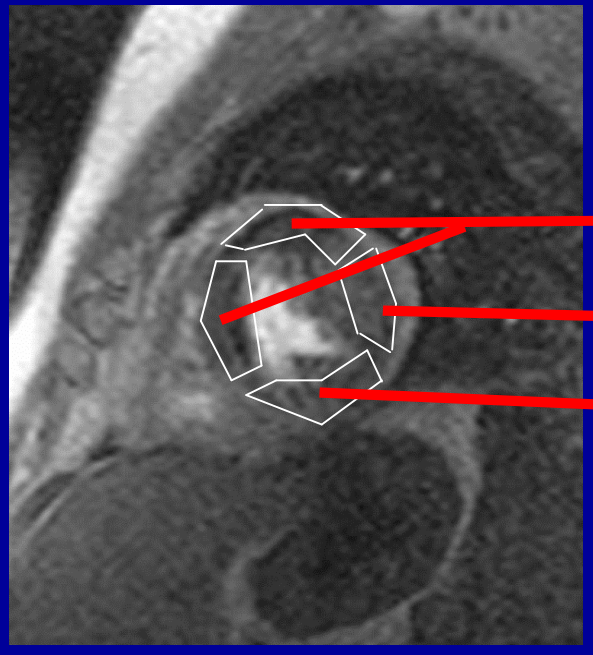

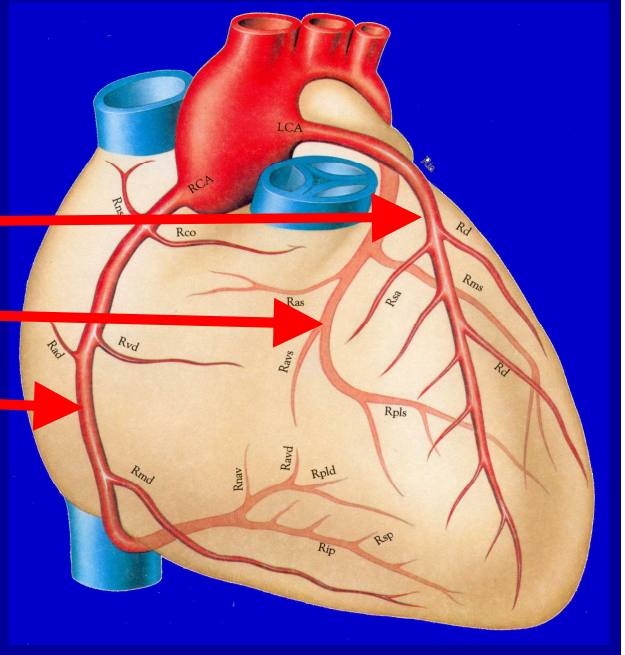

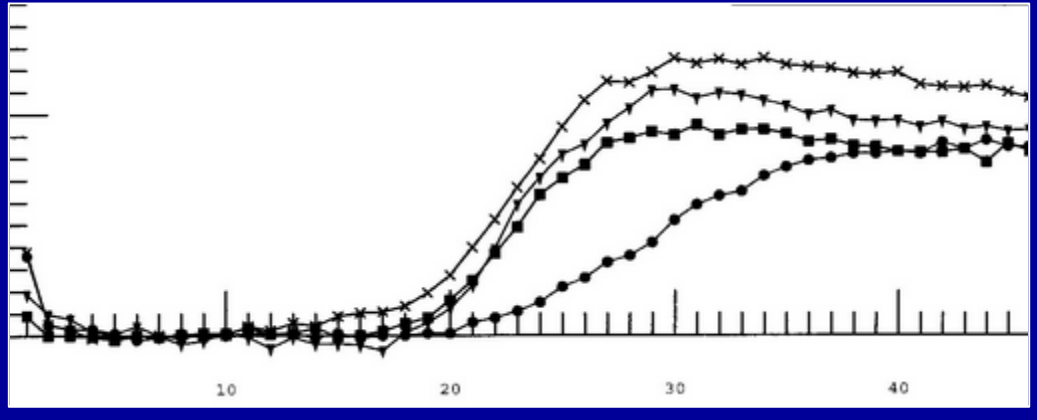

Durchblutungsmessung

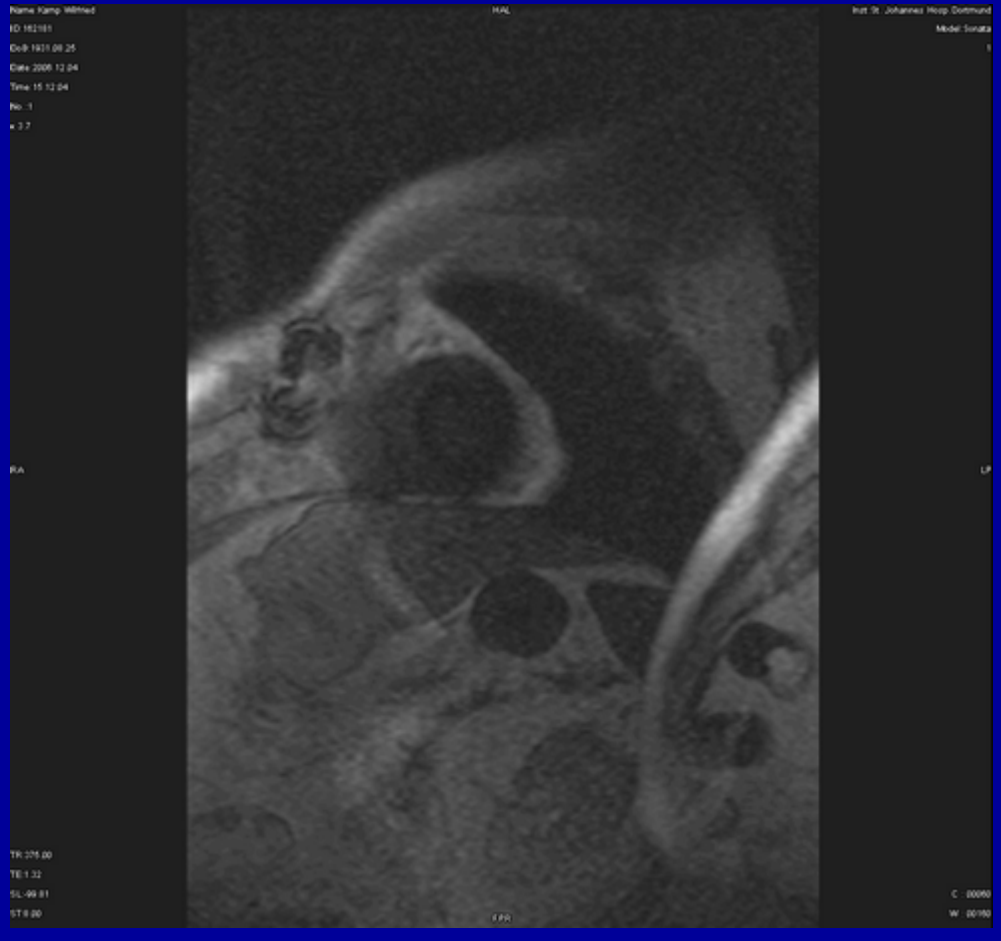

Film starten

Verengung der Seitenwandarterie

Fallbeispiel:
46-jähriger Lohnbuchhalter

- Brennen im Brustbeinbereich in Ruhe und unter körperlicher Belastung mit Zunahme seit einigen Monaten

- Ausgeprägtes Rheuma/Juvenile chronische Arthritis (seit der Jugend)

- Antirheumatikum wurde vor 8 Wochen wegen Übelkeit abgesetzt

- RF: Bluthochdruck, Diabetes mellitus, familiäre Vorbelastung (Bruder: Herzinfarkt)
- KU: ausgeprägte Gelenkdestruktionen beider Beine, Beschwerden durch manuellen Druck auslösbar
- Blutdruck: 140/90 mmHg
- Magenspiegelung vor 3 Wochen: unauffällig

- EKG: unauffällig
- Belastungs-EKG: nicht möglich

Anmerkung:
Rheumafaktor-positive Männer haben ***dreifach*** erhöhtes Risiko für eine Koronare Herzkrankheit und einen Myokardinfarkt!

Adenosin-Stress-MRT

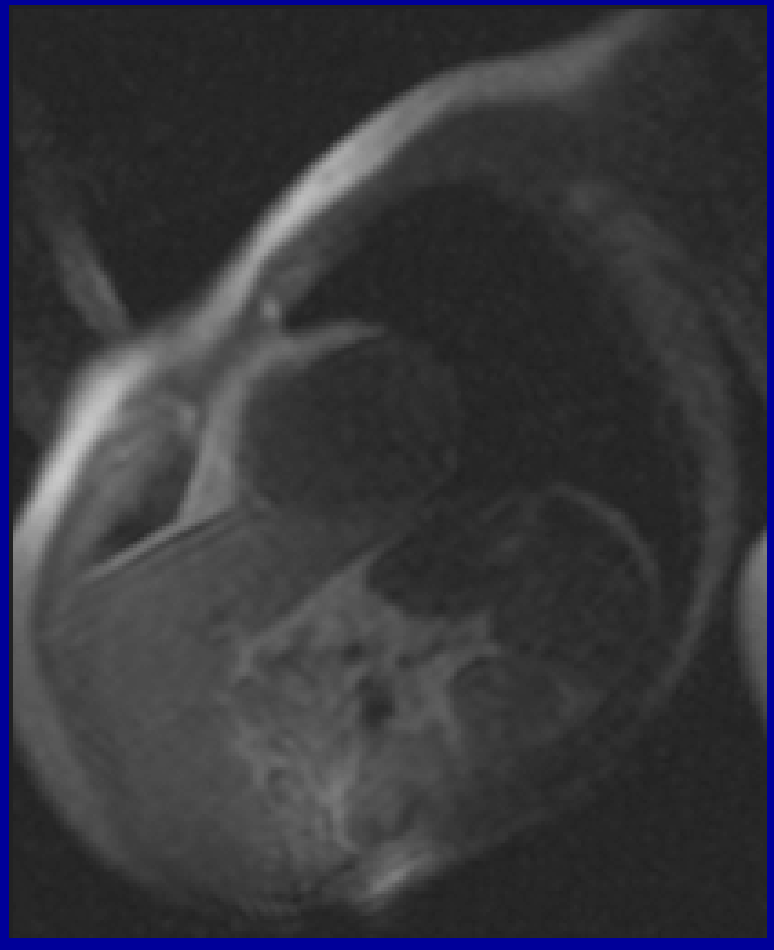

Film starten

Durchblutungsmessung

Film starten

Hochgradige Hauptstamm-Einengung

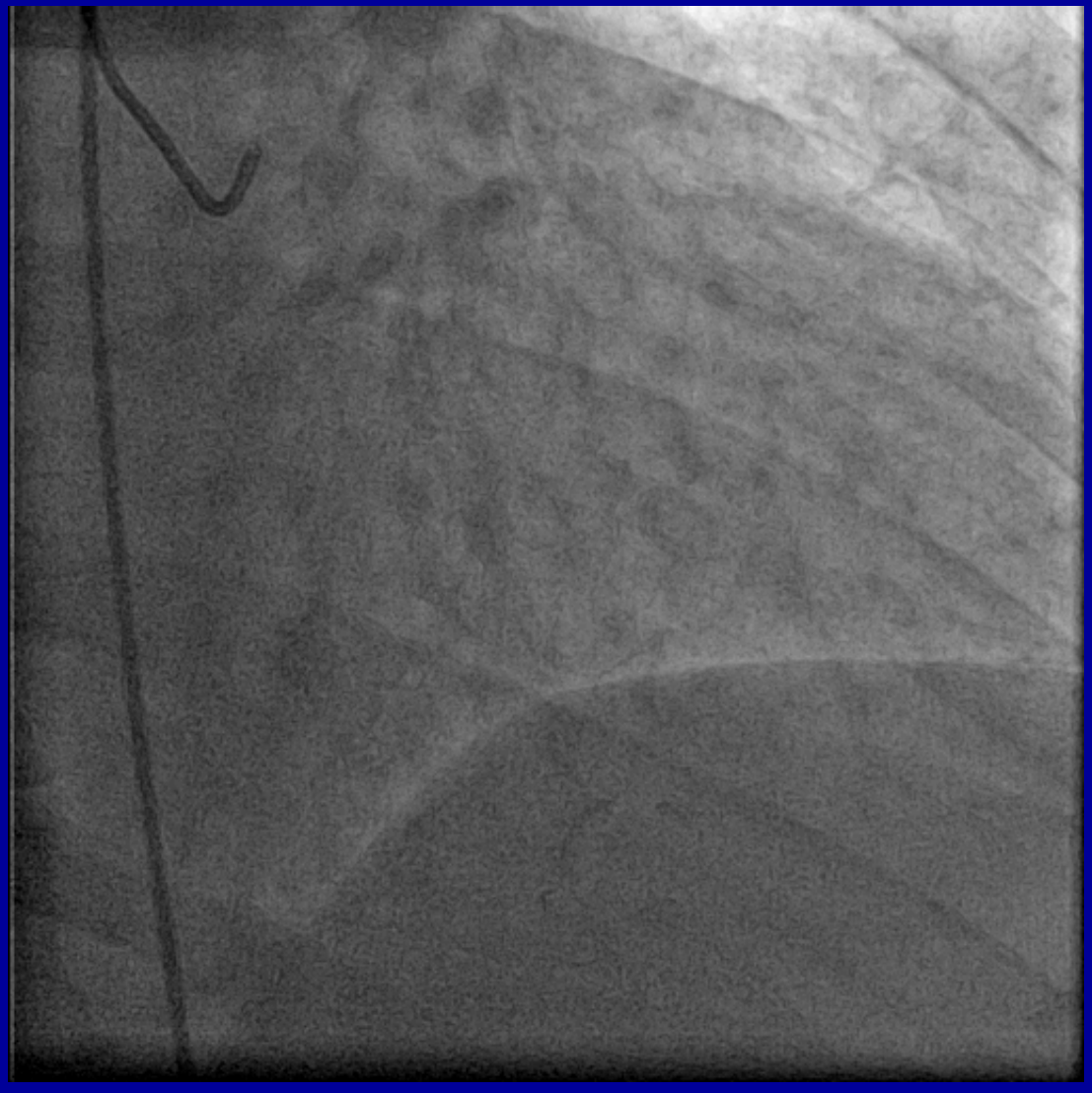

Film starten

Höchstgradige Einengung der Vorder- und Seitenwandarterie

Weiterer Verlauf:

- 4-fache koronare Bypass-Operation
  (LIMA auf RIVA, Venenbypässe auf RIVP, D1 und RMS)
- Leichte Wundheilungsstörungen wegen Diabetes mell.
- ansonsten vollständig beschwerdefrei

Prognose-Abschätzung durch Stress-MRT:

Normalbefund im Stress-MRT ⟶

Kein kardiovaskuläres Ereignis über 3 Jahre
mit einer Wahrscheinlichkeit von 99,2%**!**

3. Unterscheidung: Herzinfarkt und Herzmuskelentzündung (akute Myokarditis)

- Herzfunktion, Durchblutungsmessung und Herzmuskelschädigung (Vitalität) in ***einer*** Untersuchung („3-in-1“)

- Keine vergleichbare Methode (kein Echo-Äquivalent)

Fallbeispiel: 54-jähriger Lehrer

Seit ca. 3 Wochen Ziehen in der Brust (Gang zum Parkplatz), teilweise auch nächtlich aus Ruhe heraus aufgetreten

- RF: Bluthochdruck, erhöhtes Cholesterin, Familiäre Vorbelastung (Mutter: Herzinfarkt; Bruder: mit 49 J. am Herzinfarkt verstorben!)
- Keine kardiale Vorgeschichte
- EKG: Hinweise für akuten Vorderwandinfarkt

Fallbeispiel: 54-jähriger Lehrer

- Echokardiographie: Leichtgradig eingeschränkte Herzfunktion mit fehlender Bewegung der Vorderwand und Herzspitze

Diagnose: Akuter Vorderwandinfarkt, daher sofortige Herzkatheter-Untersuchung

Akuter Vorderwandinfarkt

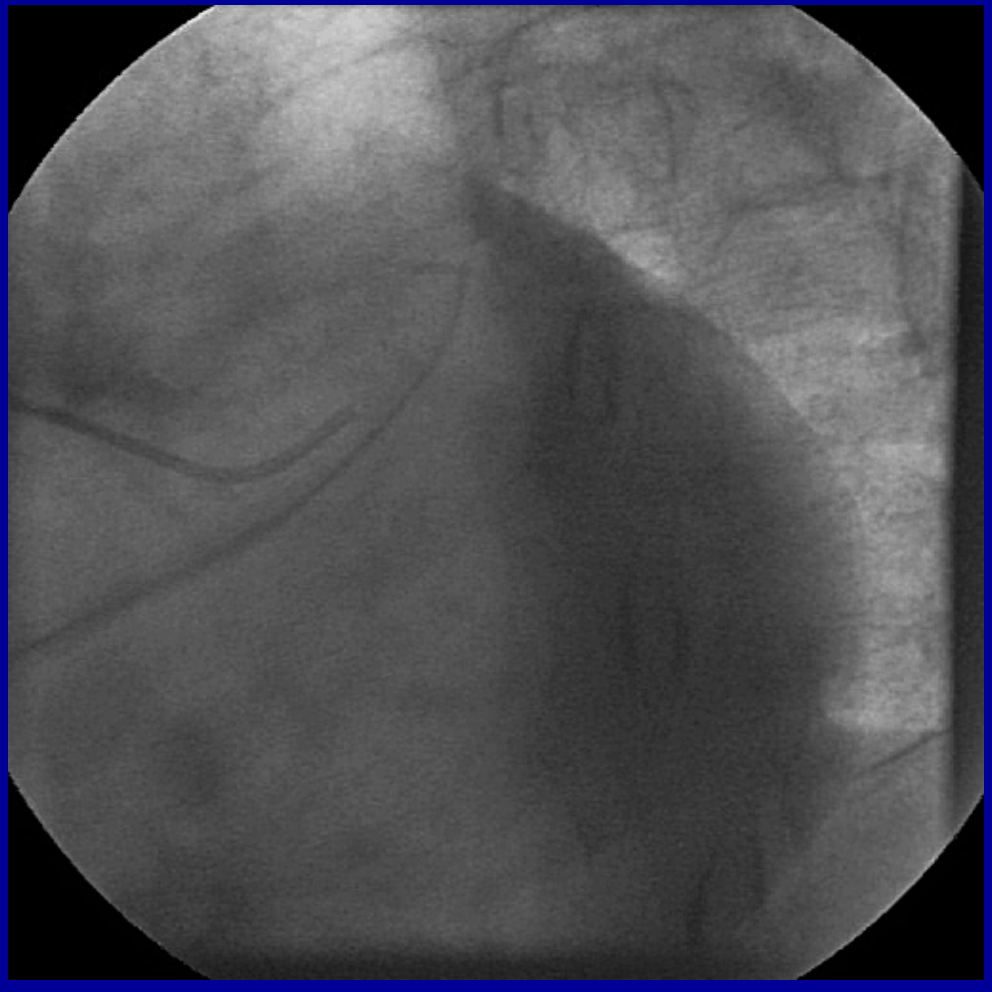

Film starten

Hochgradige Hauptstamm-nahe
Einengung der Vorderwandarterie

Akuter Vorderwandinfarkt

Film starten

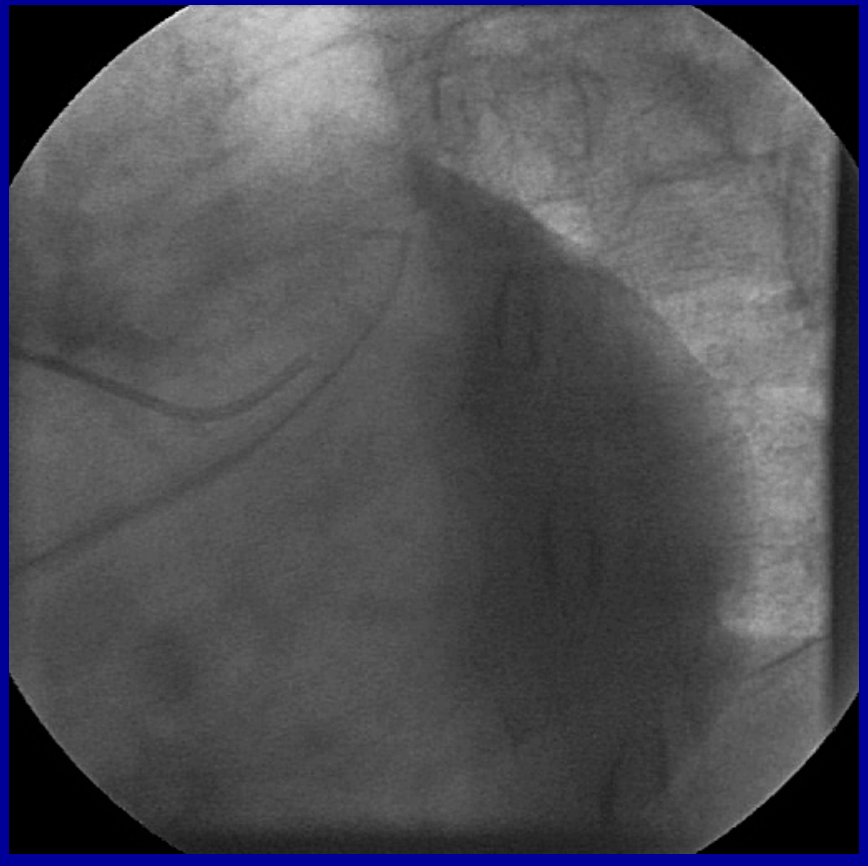

Vor…

Film starten

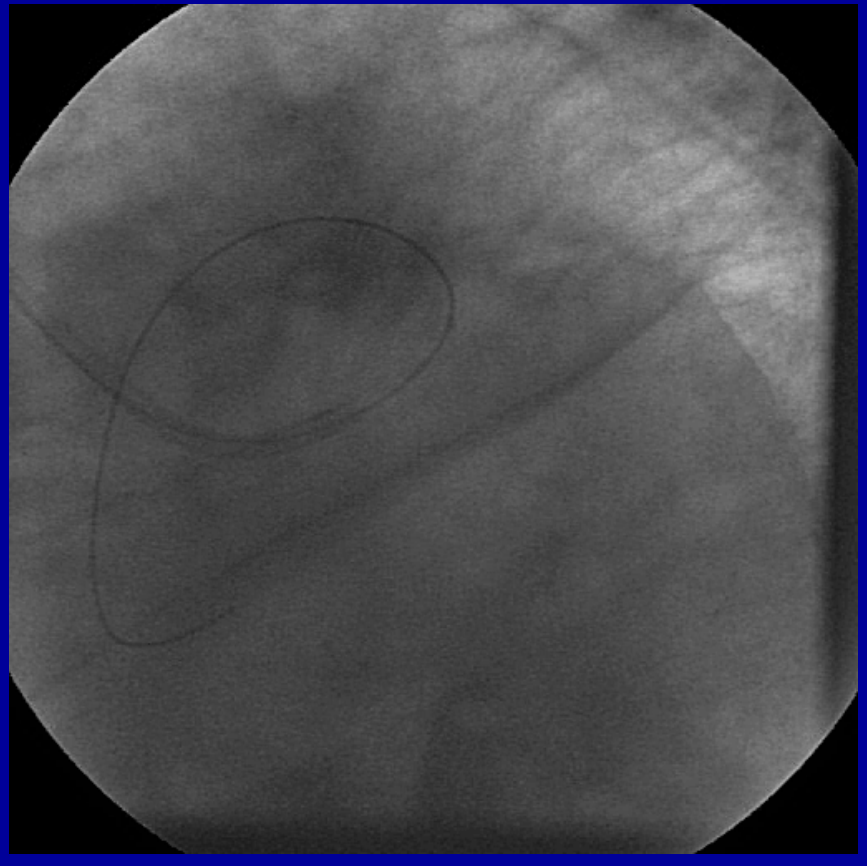

Nach…

Implantation einer Gefäßstütze (Stent)

Kardio-MRT: Akuter Vorderwandinfarkt

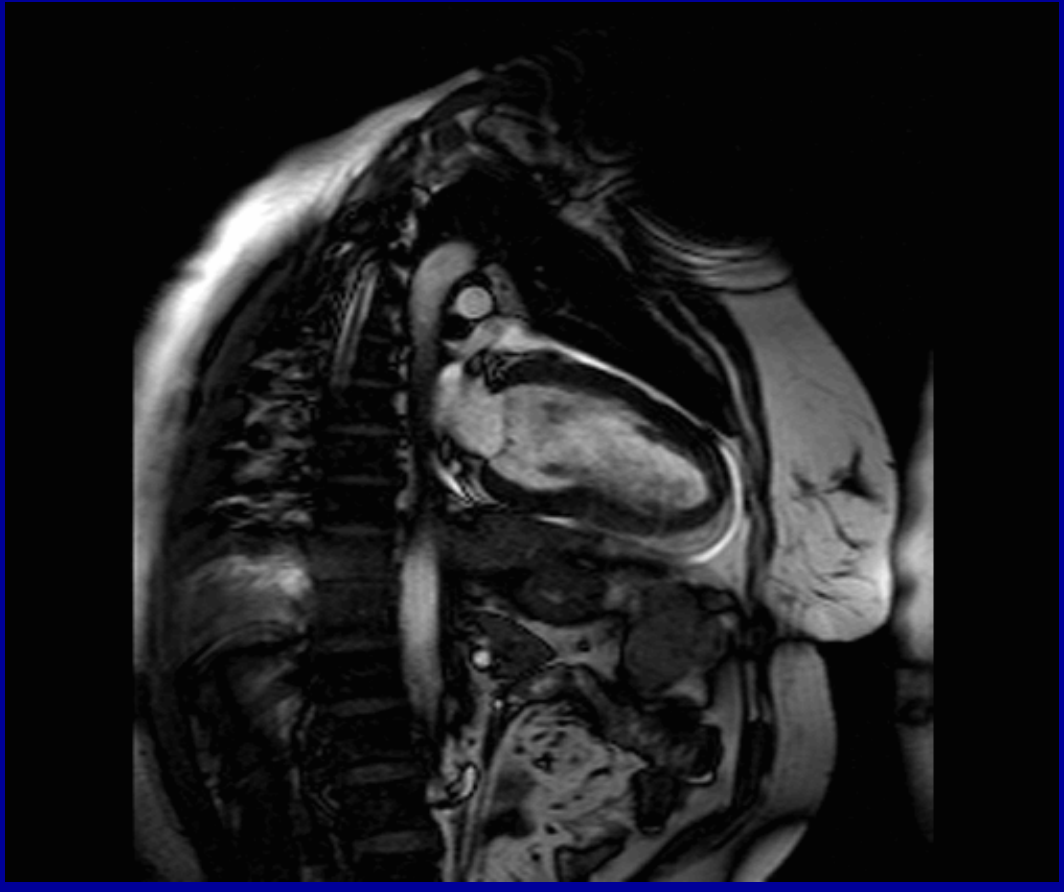

Film starten

Kardio-MRT: Akuter Vorderwandinfarkt

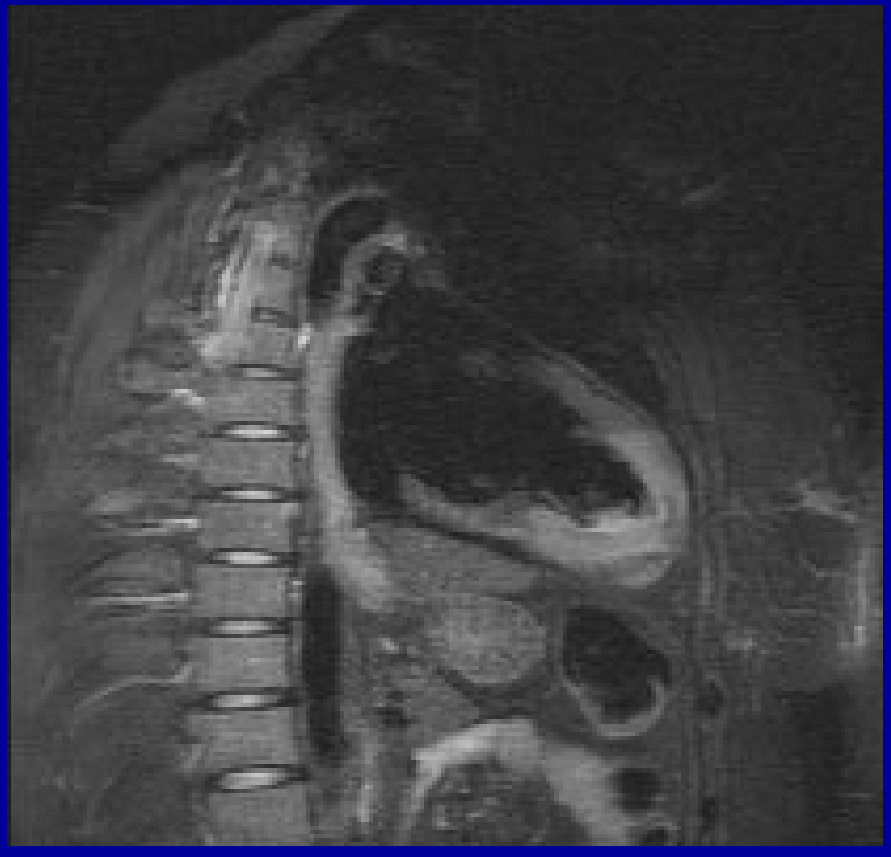

Akute Herzmuskel-
schwellung

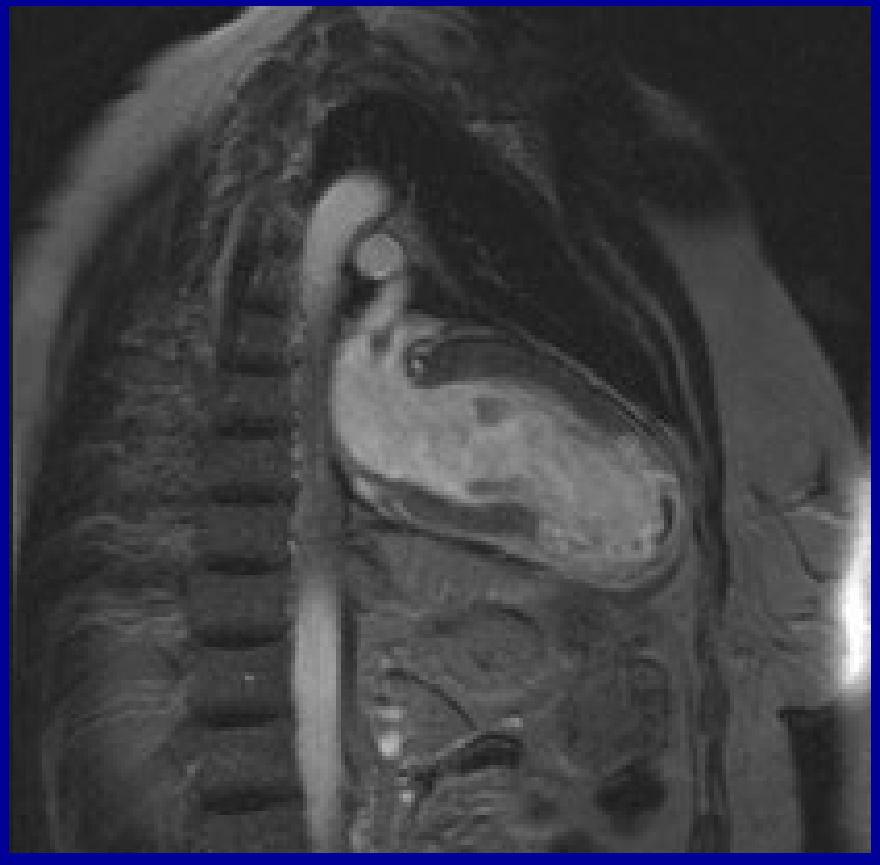

Kontrastmittel-
anreicherung

Späte Kontrastmittelanreicherung (Late Enhancement)

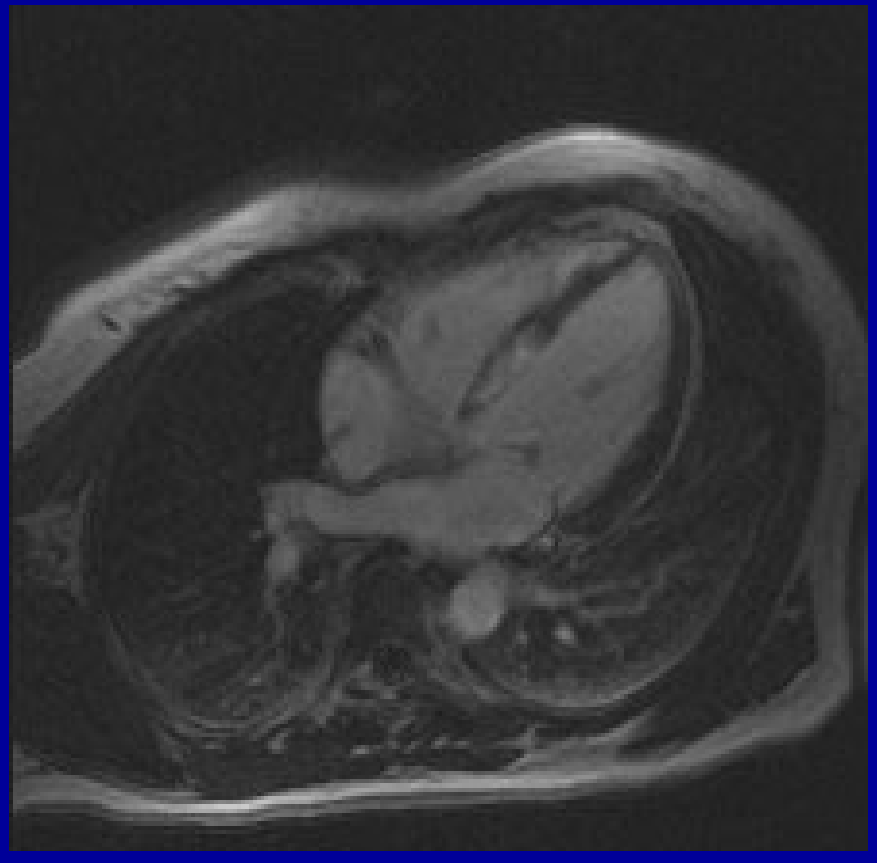

Vorderwandinfarkt

(Septalinfarkt)

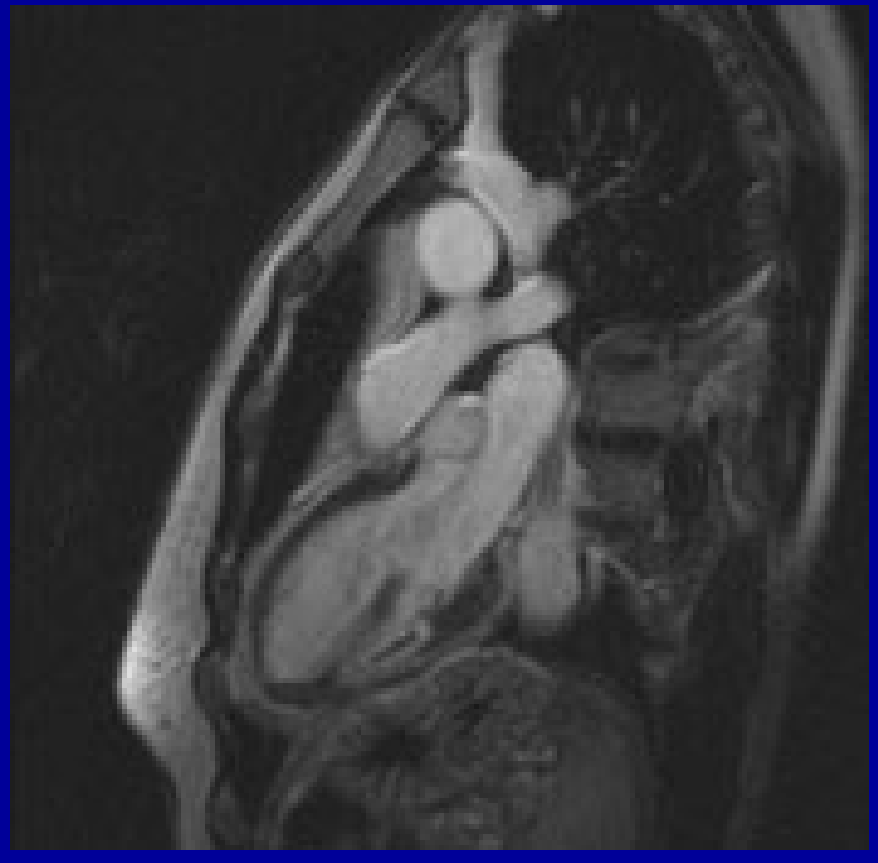

Hinterwandinfarkt

Prognose-Abschätzung durch Kardio-MRT (Late Enhancement):

Sind nur durchschnittlich 1,4 % des linken Herzmuskels betroffen, dann ist das Risiko eines kardialen Ereignisses 7-fach erhöht!

Fallbeispiel: 50-jährige Patientin

- 6/2007 akute Brustschmerzen mit Ausstrahlung in den Unterkiefer

- 2/2007 fieberhafte Erkältung

  Chronische Bronchitis nach ausgeprägter Rauchgewohnheit

  Rheuma (Chronische Polyarthritis)

- RF: Bluthochdruck, Rauchen, familiäre Vorbelastung (Bruder: Herzinfarkt)

- Labor: erhöhte Muskelenzyme
- EKG: Normalbefund
- Echokardiographie: Normalbefund
- Koronarangiographie: Ausschluss einer Koronaren Herzkrankheit, Normalbefund
- Weiteres Vorgehen: Kardio-MRT

Fallbeispiel: Akute Herzmuskelentzündung (Myokarditis)

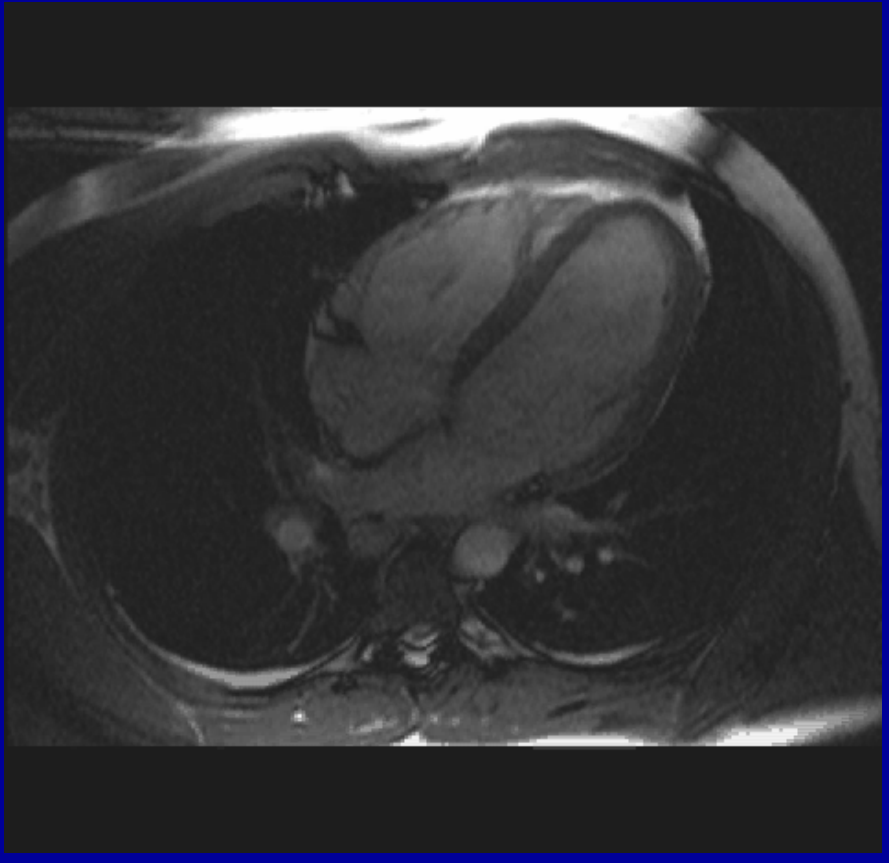

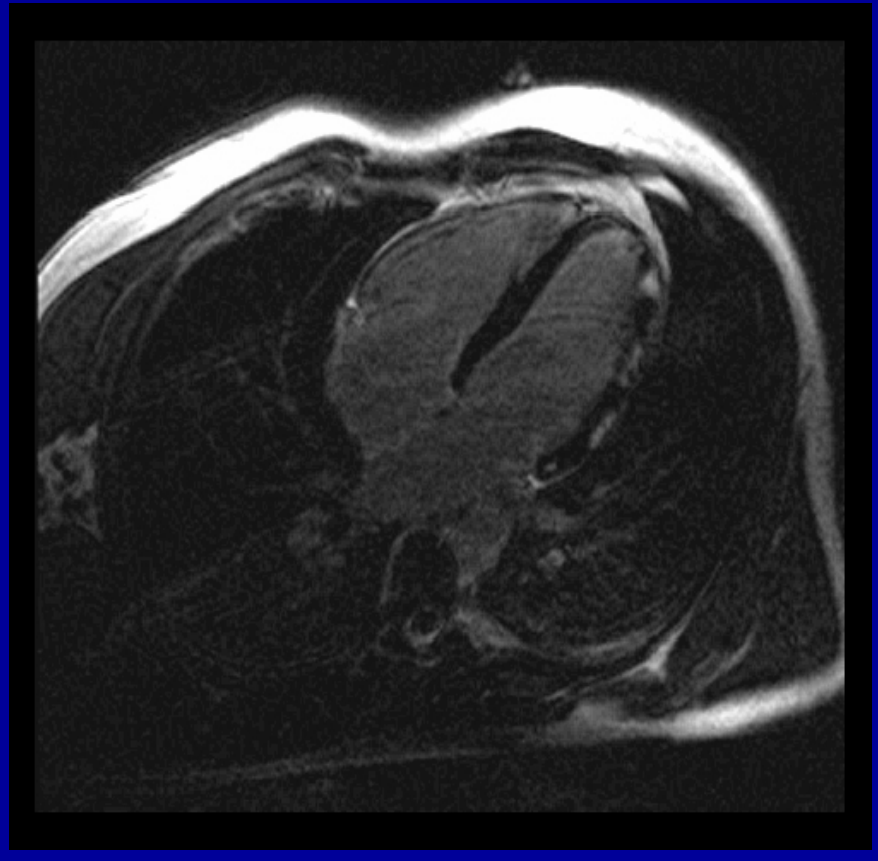

Film starten

Fallbeispiel: Akute Herzmuskelentzündung (Myokarditis)

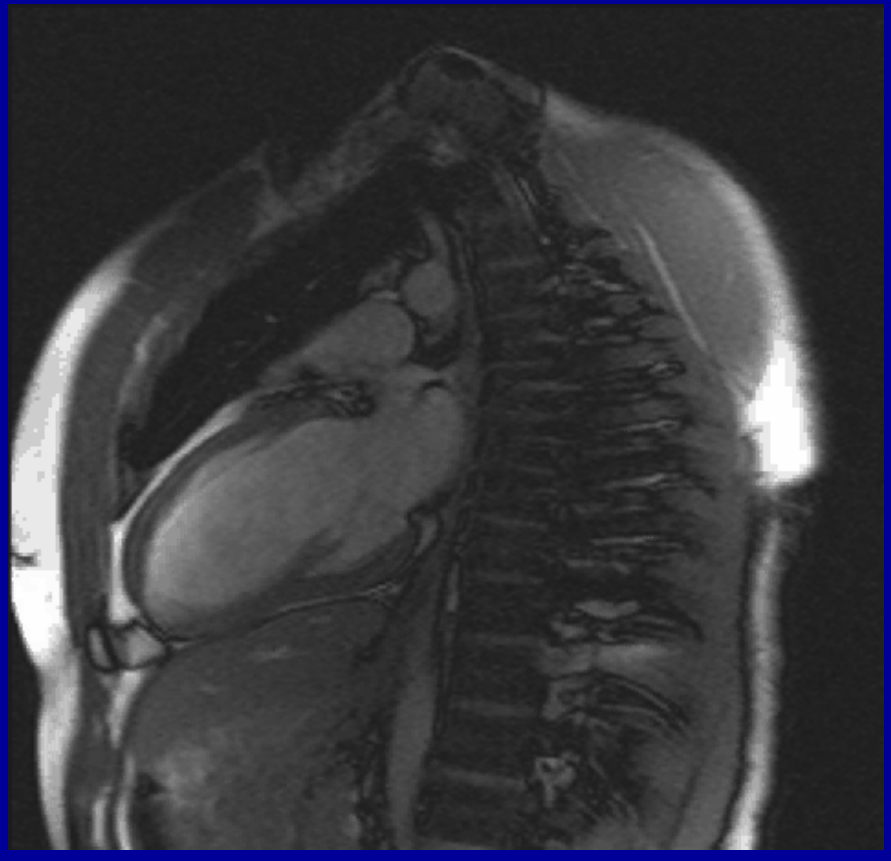

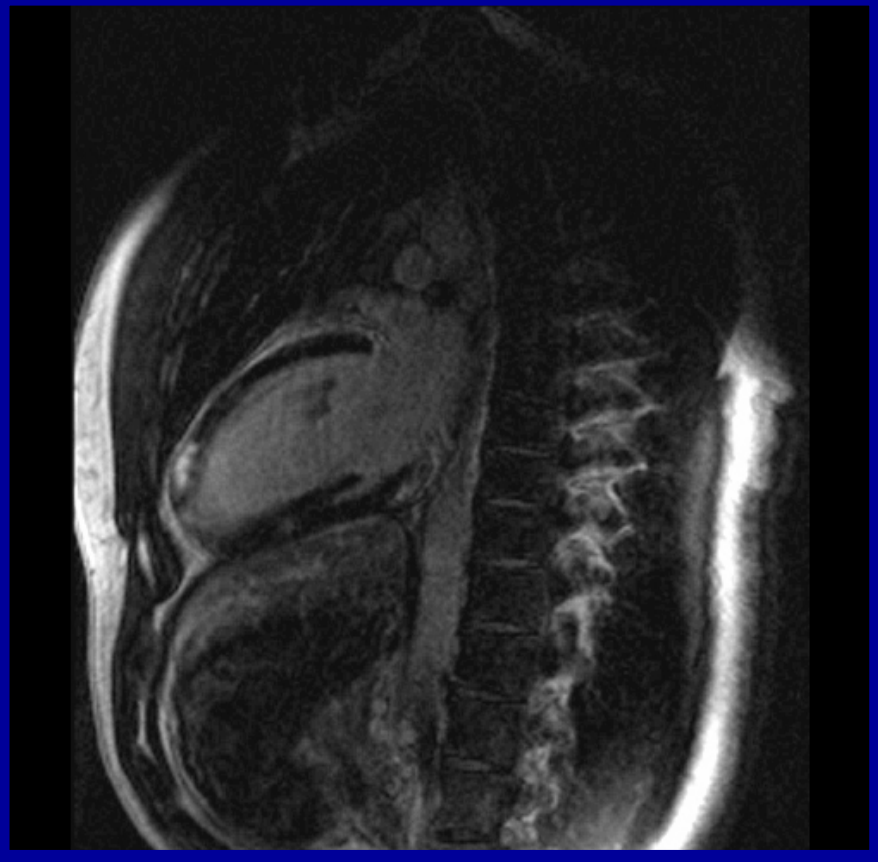

Film starten

Zusammenfassender Vergleich

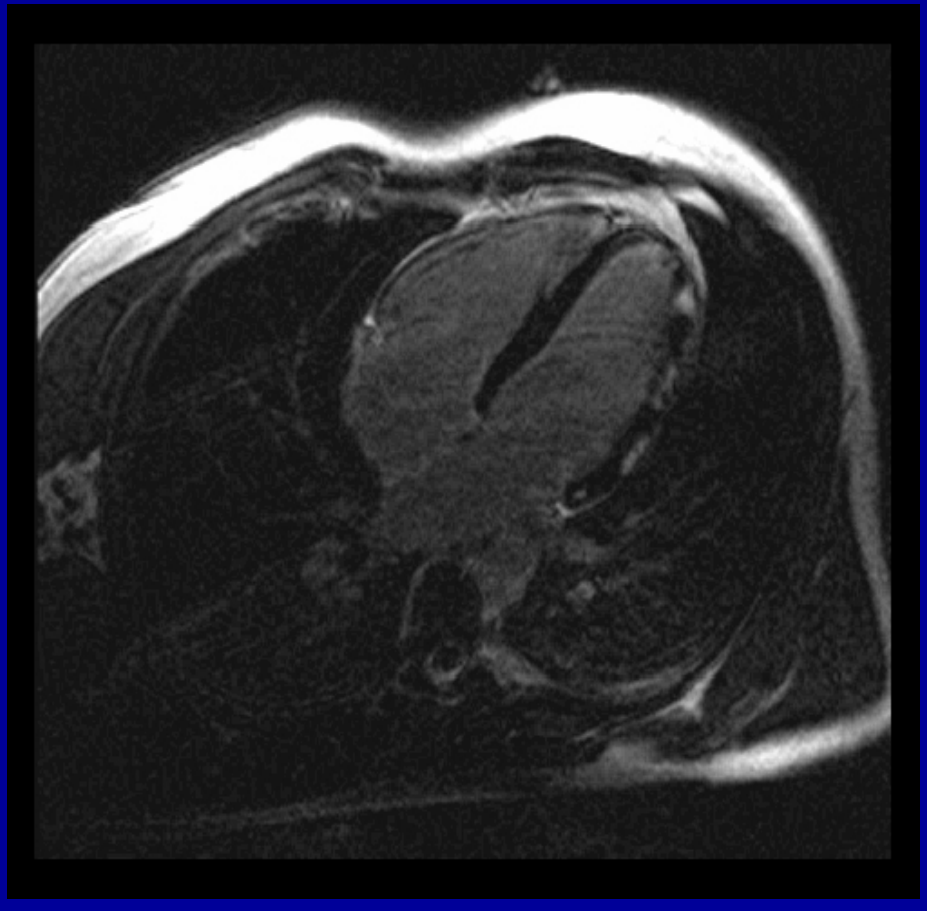

Vorderwandinfarkt

Herzmuskelentzündung

4. Gerinnsel im linken Herzen (Thrombus)

Film starten

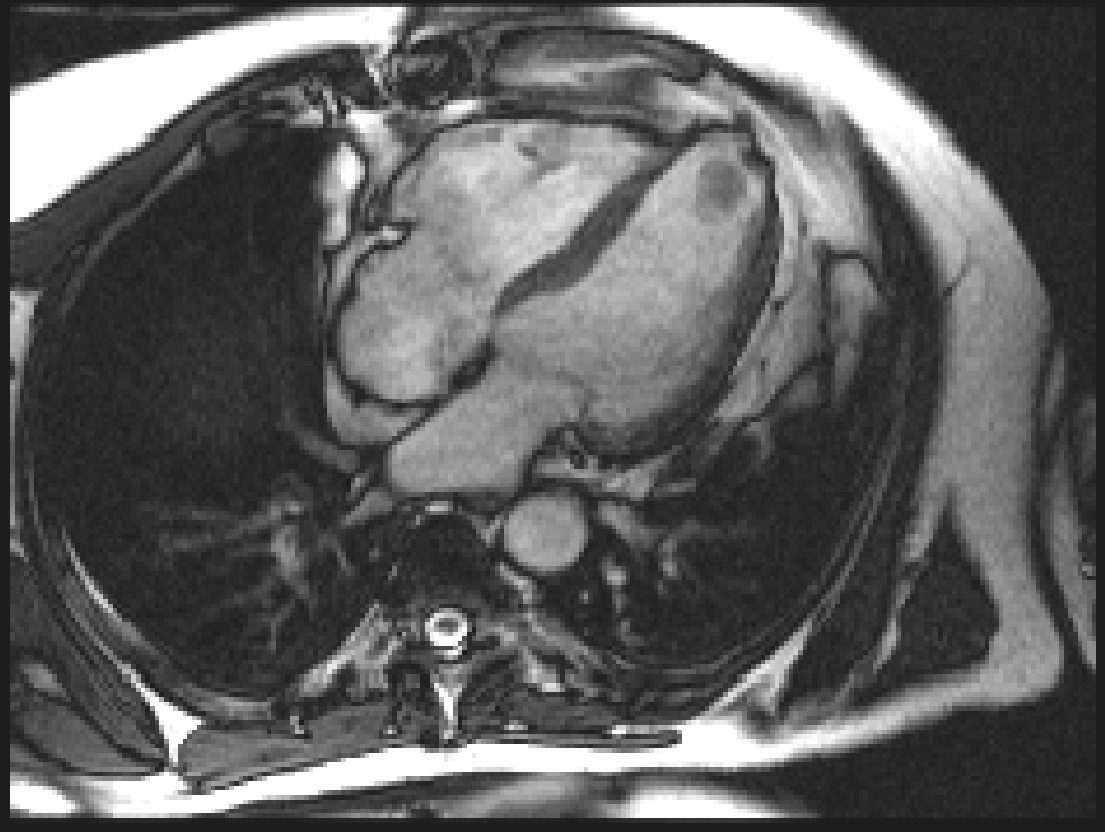

0

Gerinnsel im linken Herzen (Thrombus)

Film starten

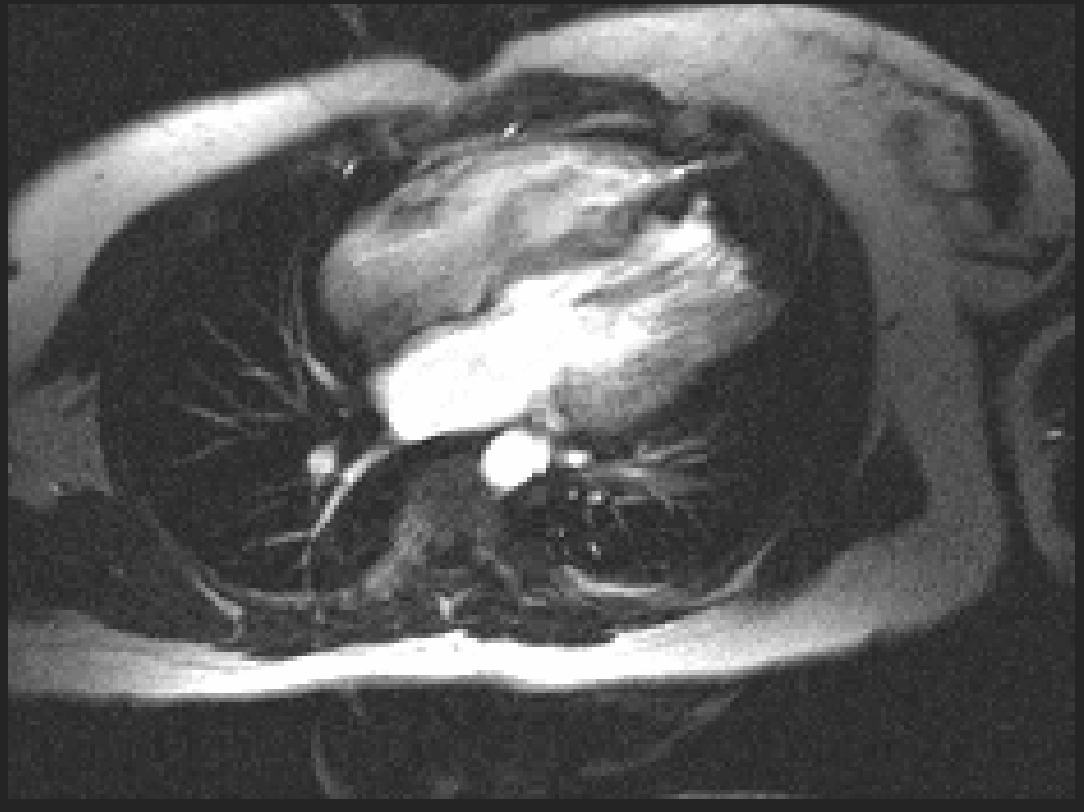
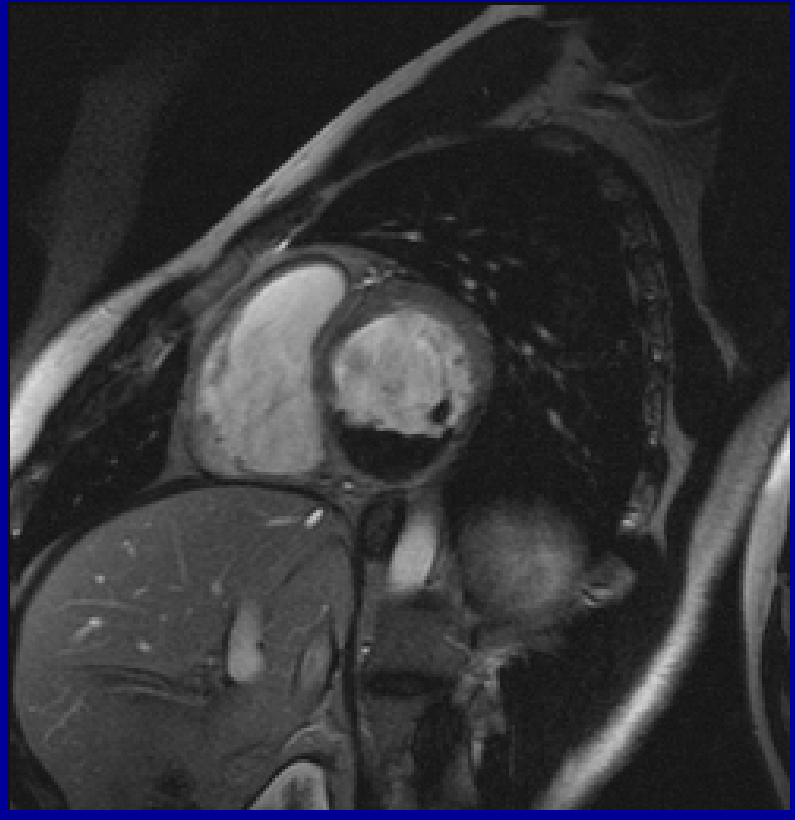
Gerinnsel im linken Herzen (Thrombus)